
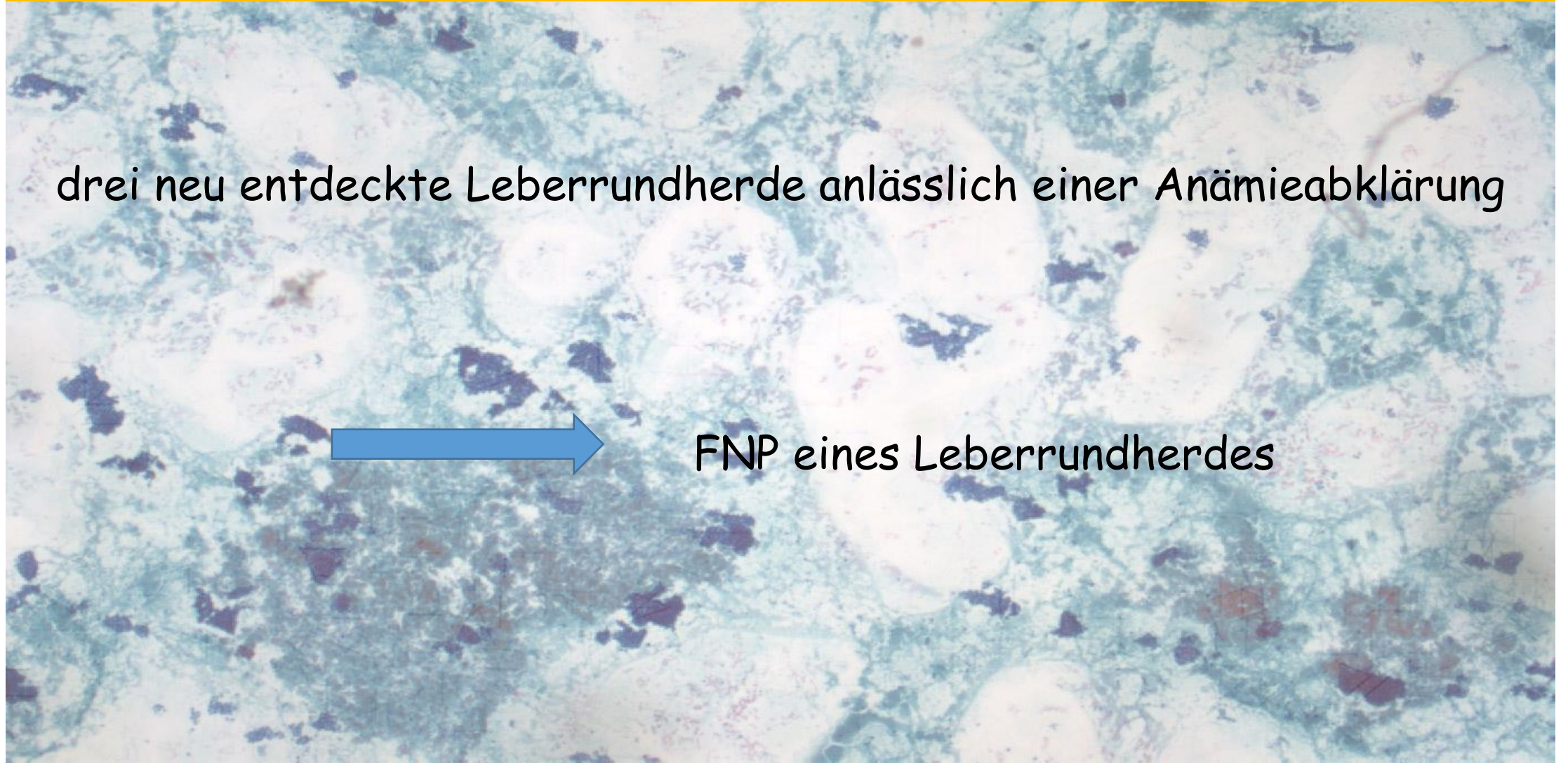


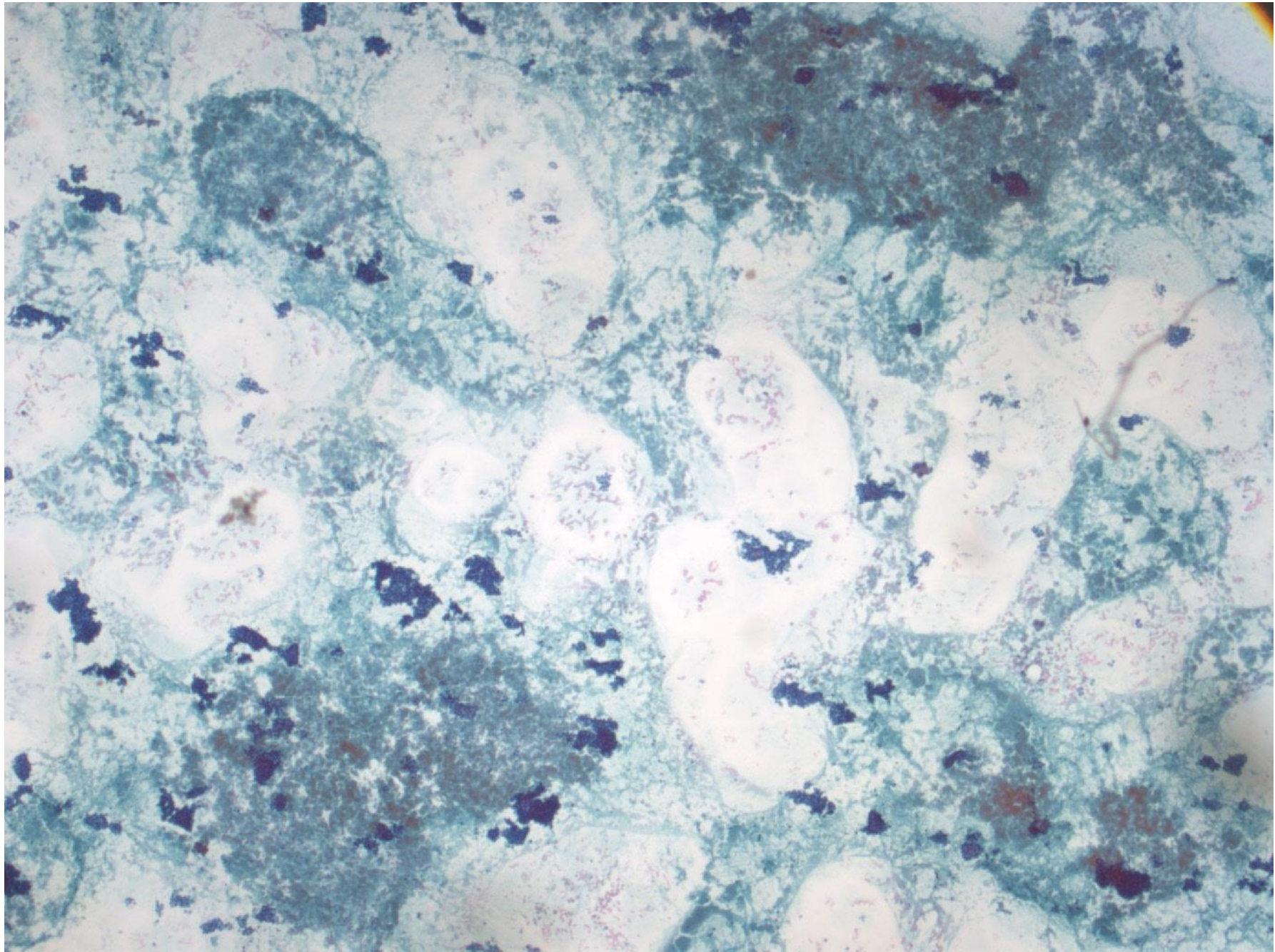
72-jähriger Mann

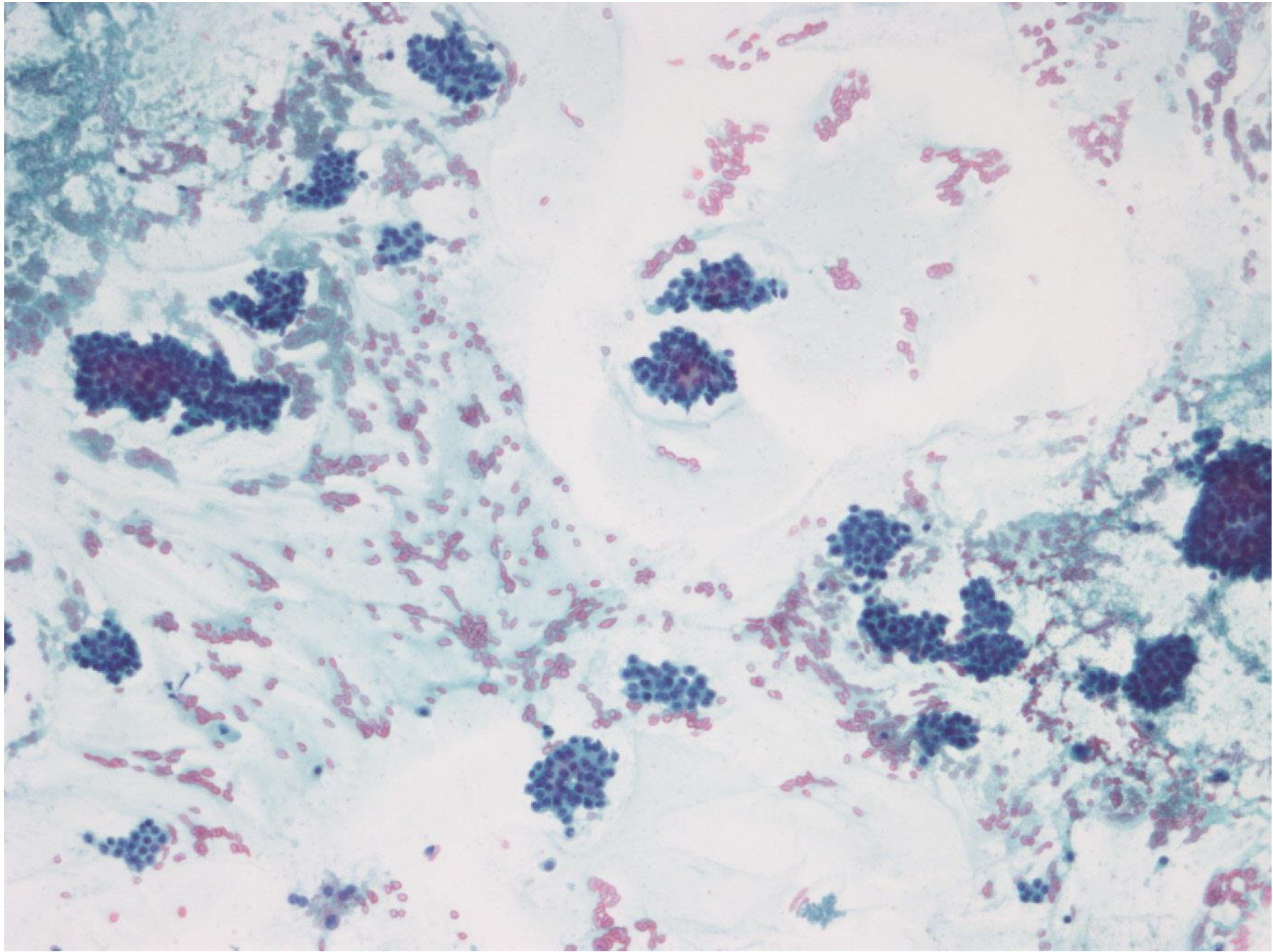
drei neu entdeckte Leberrundherde anlässlich einer Anämieabklärung

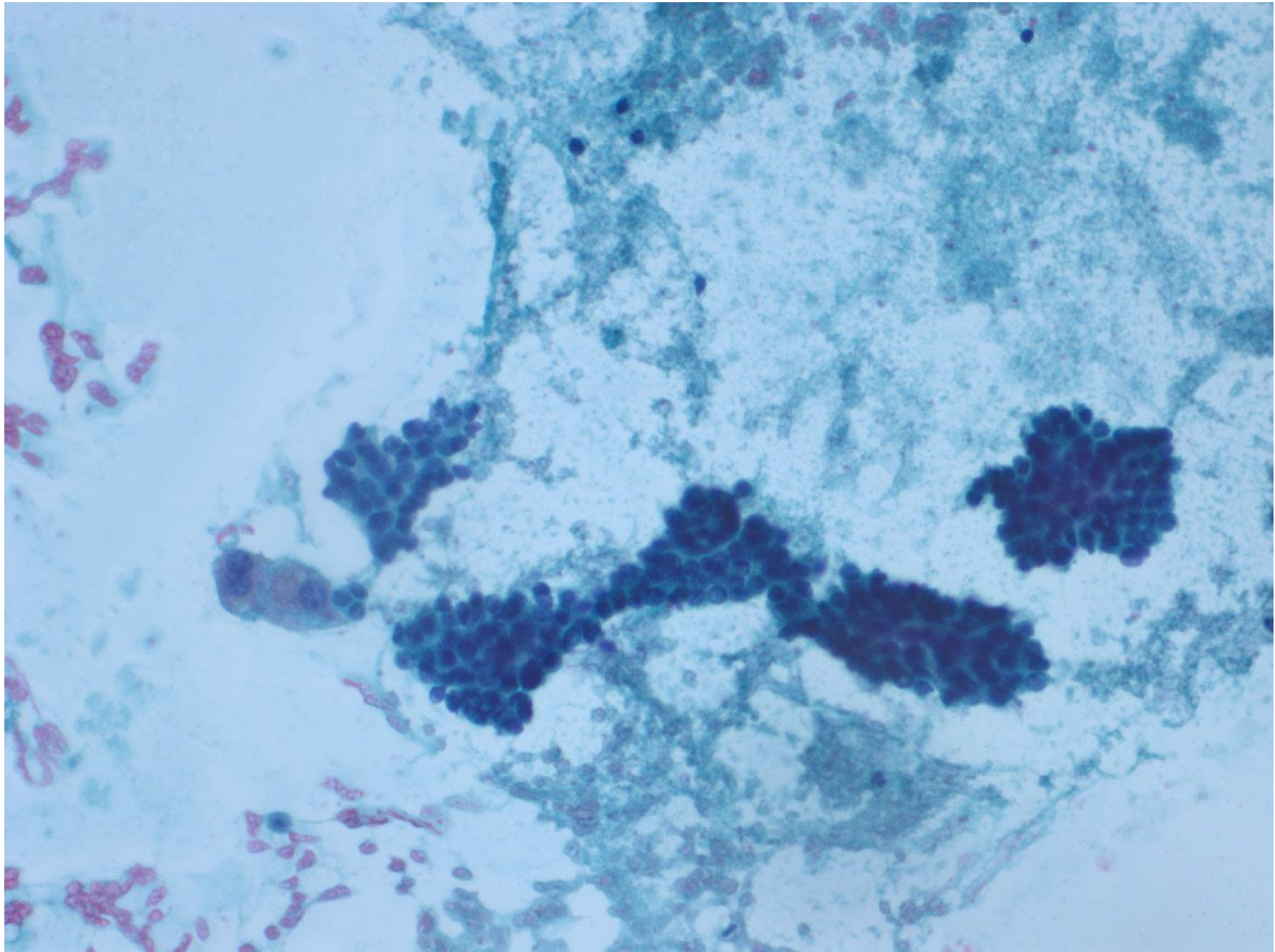


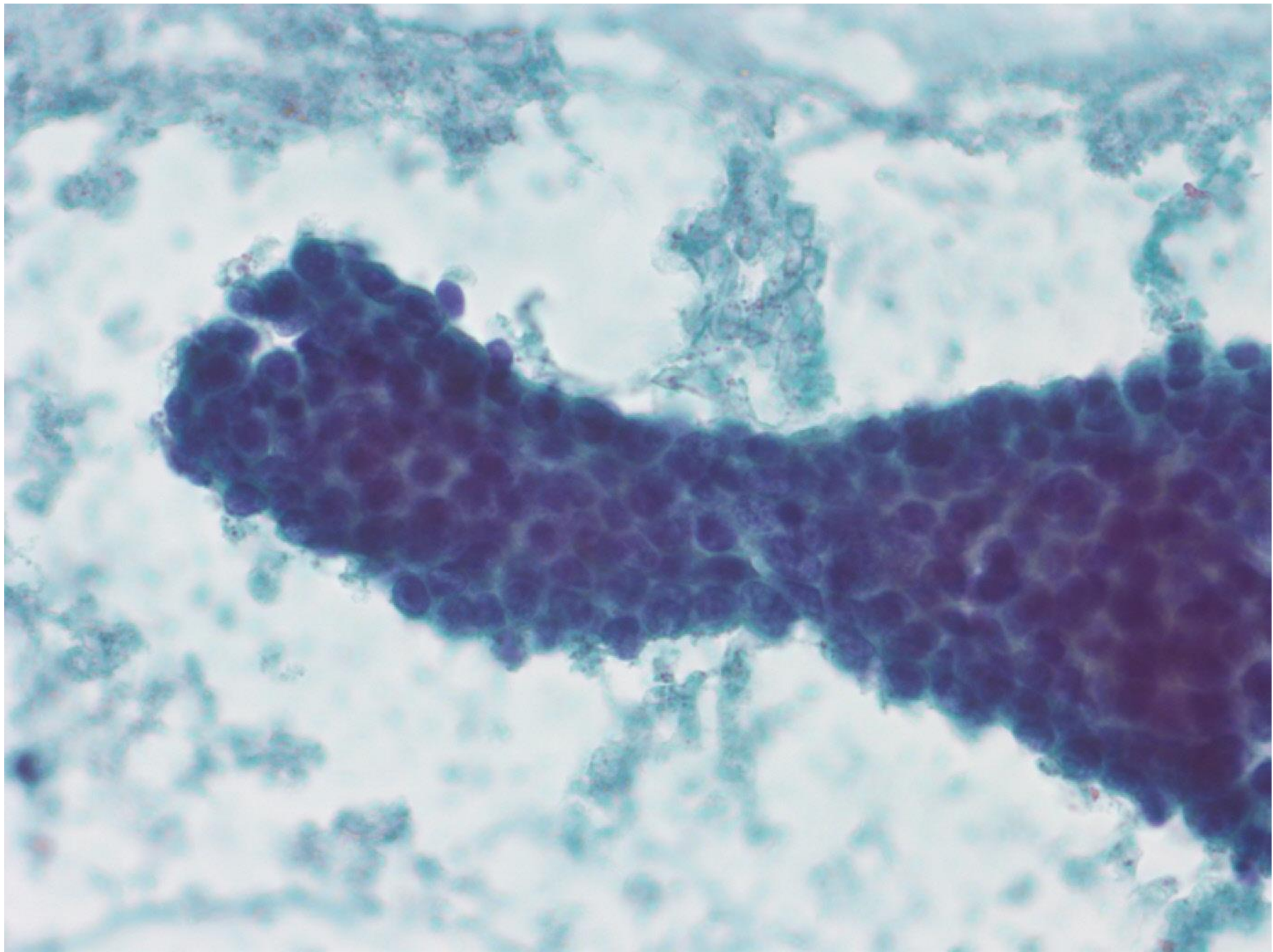
FNP eines Leberrundherdes

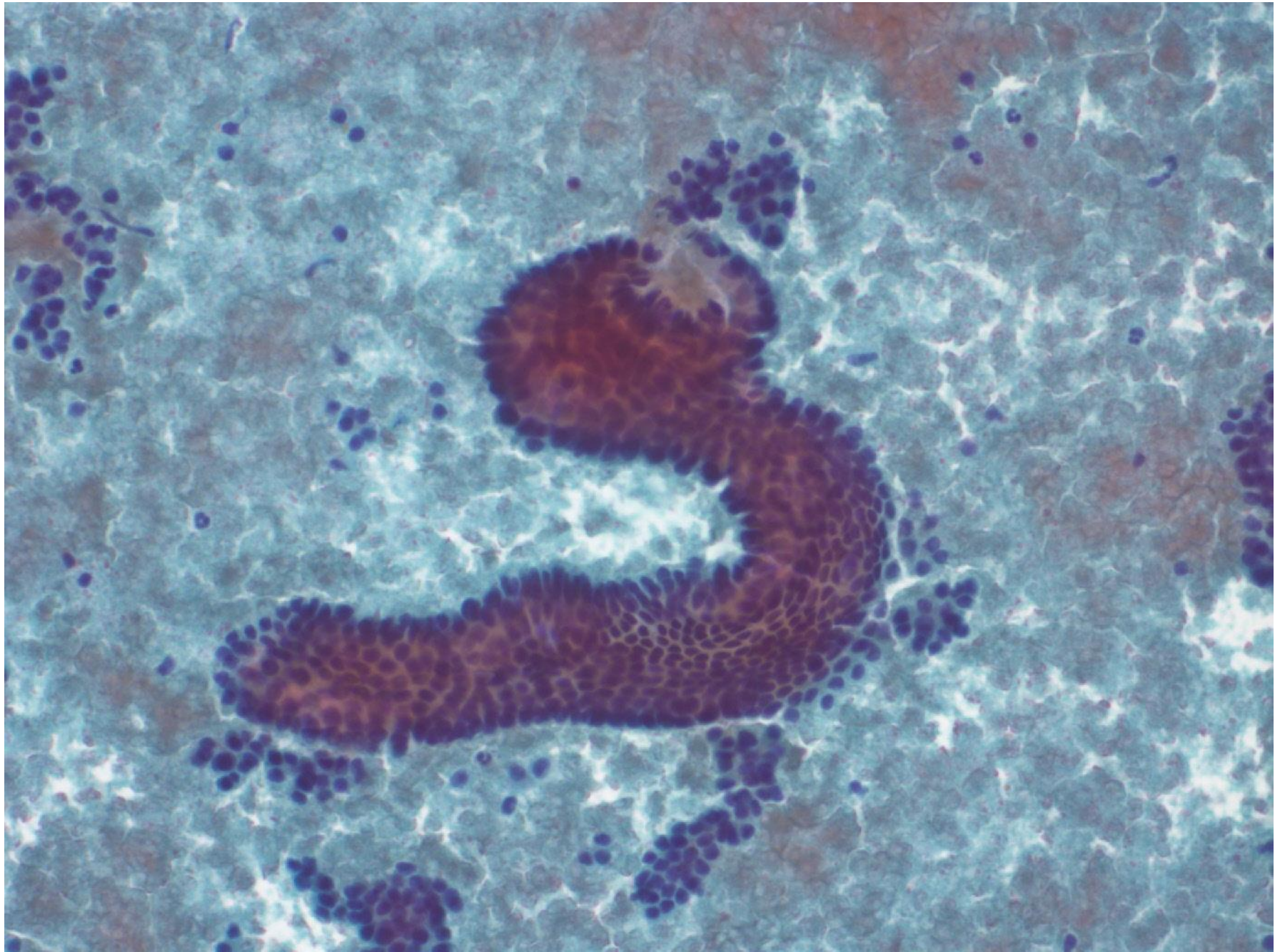


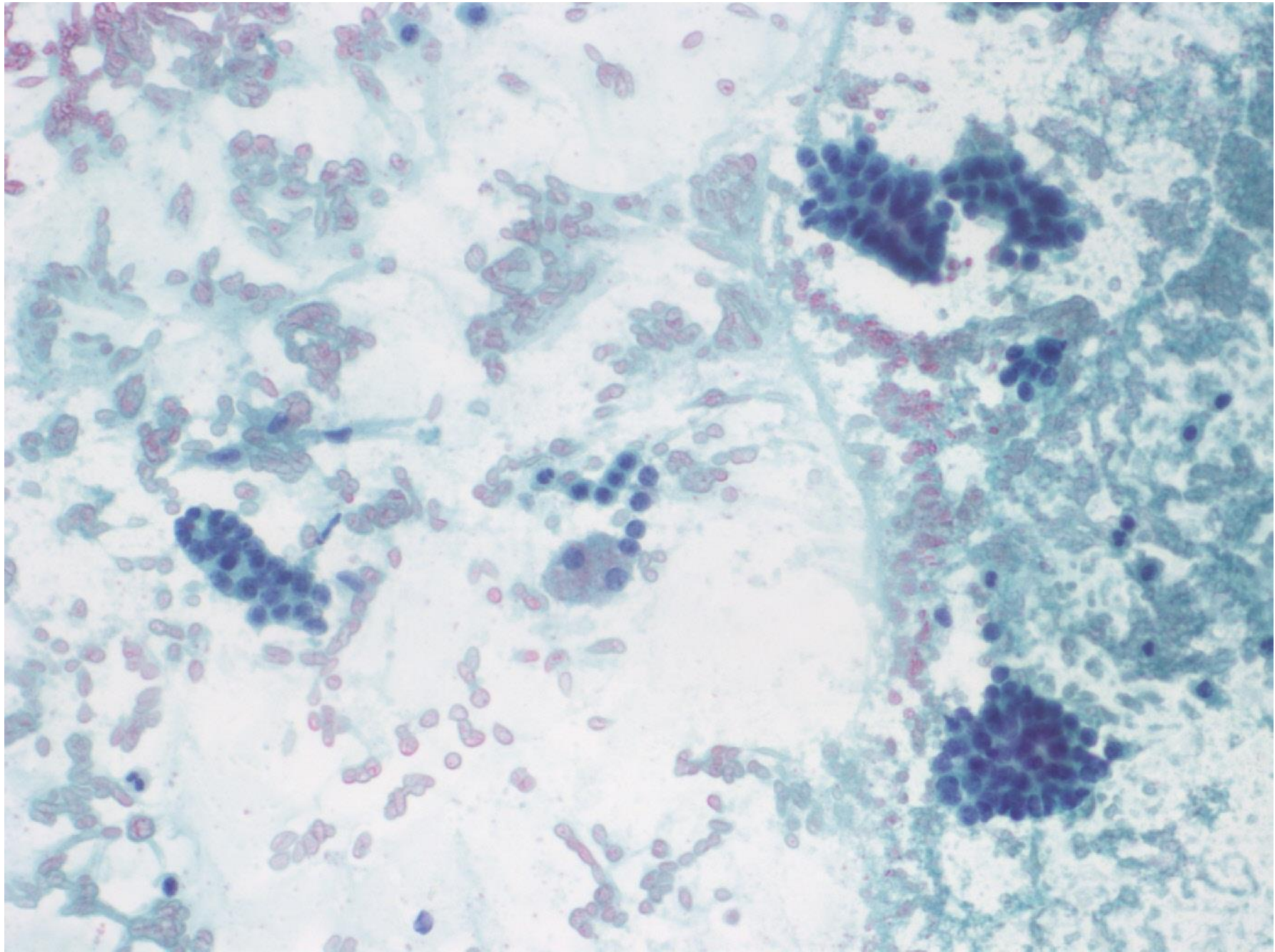


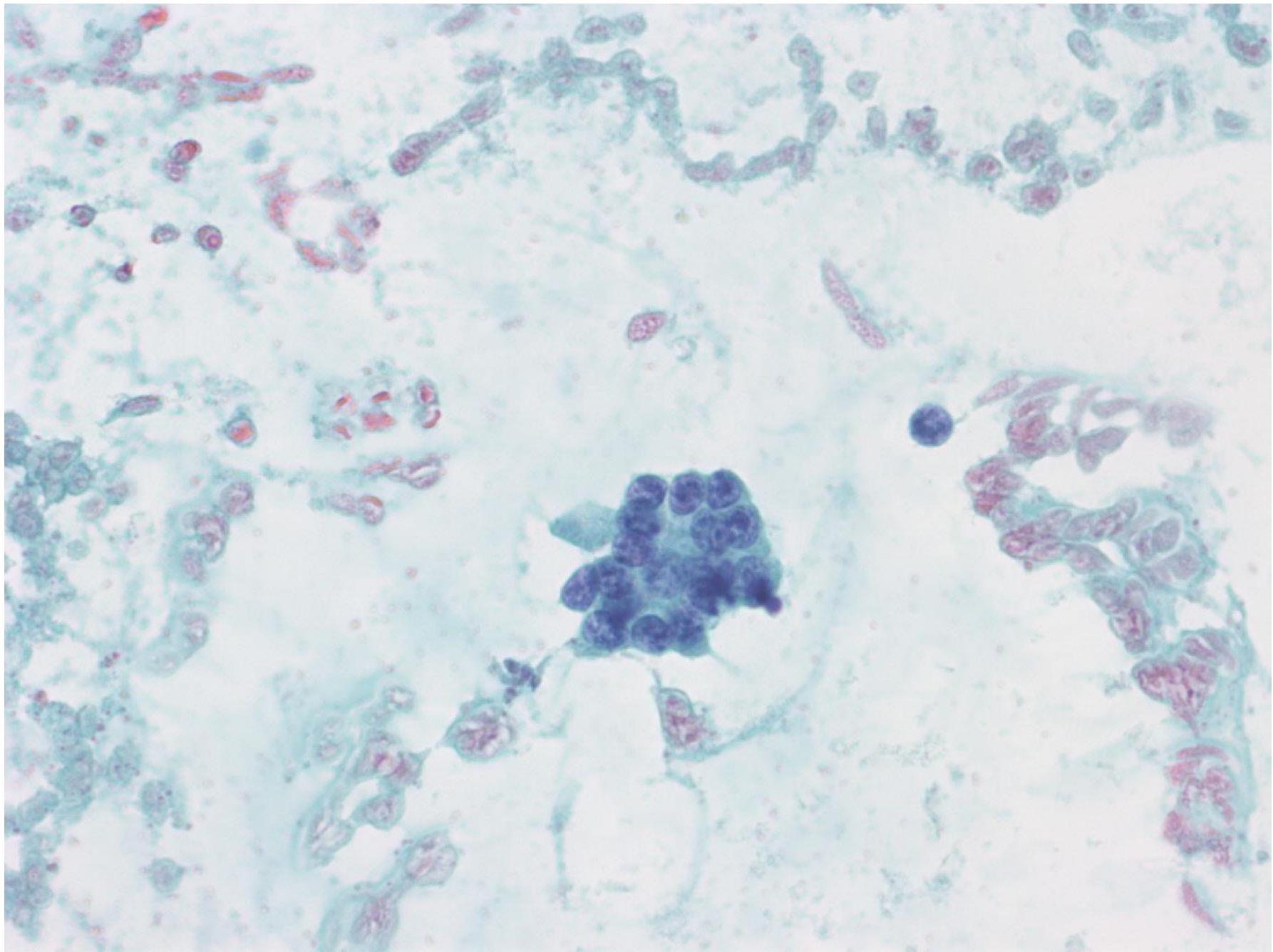


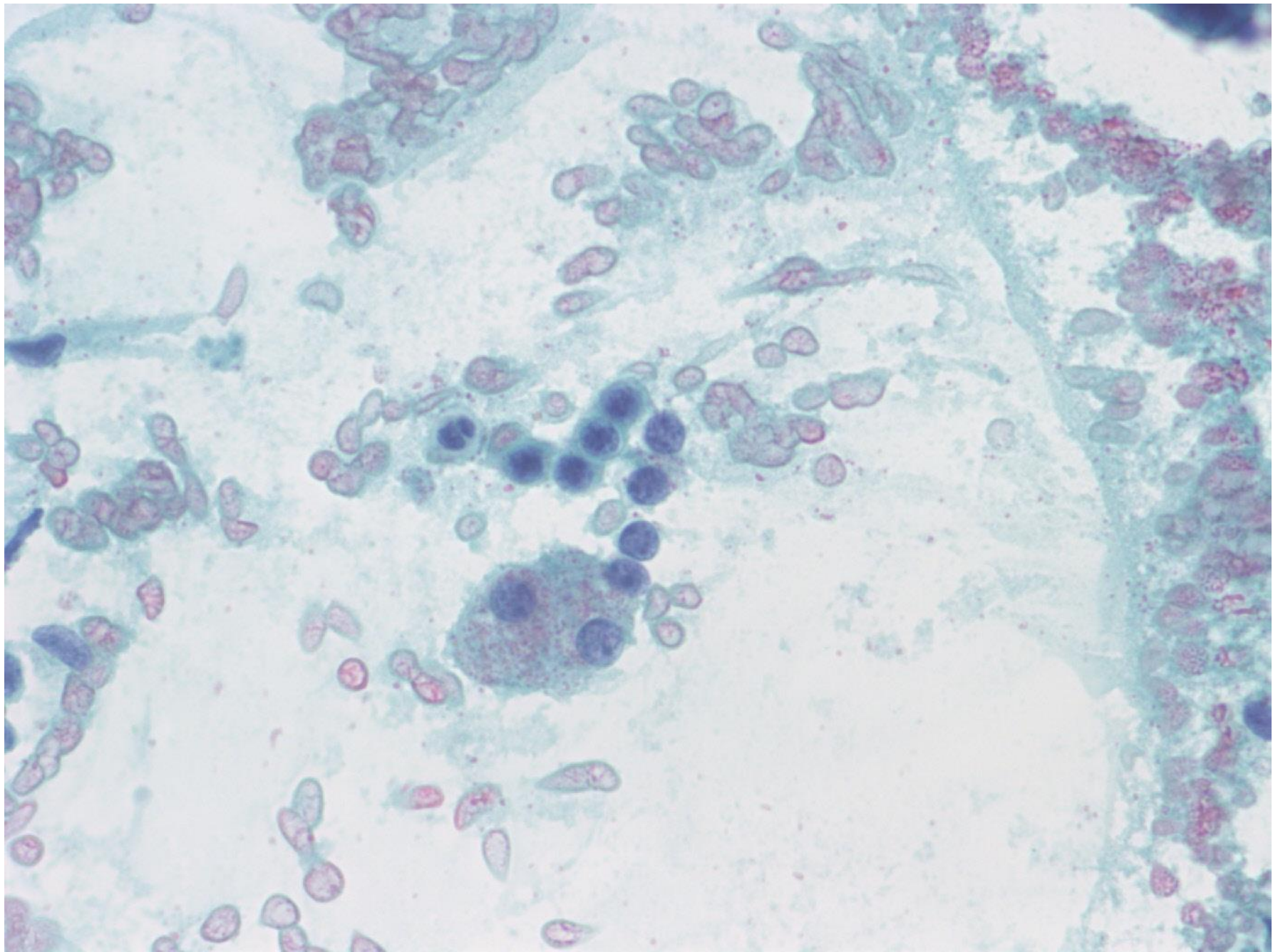




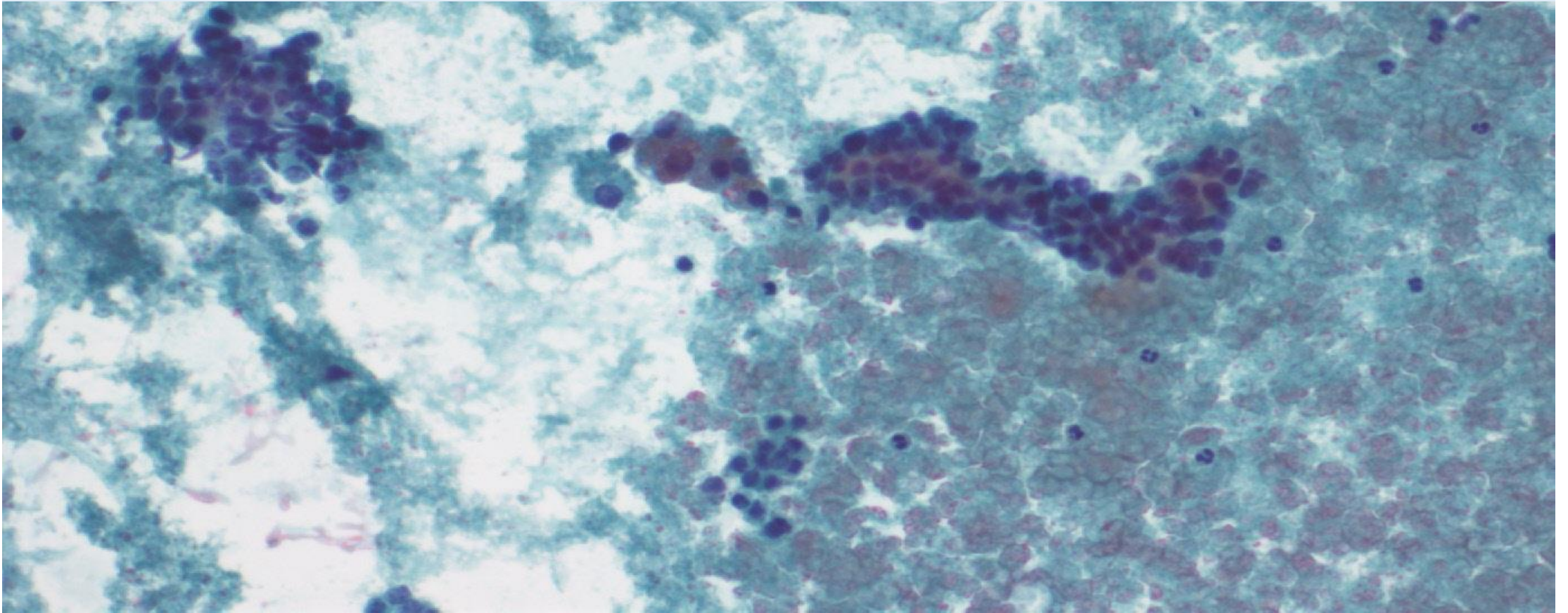






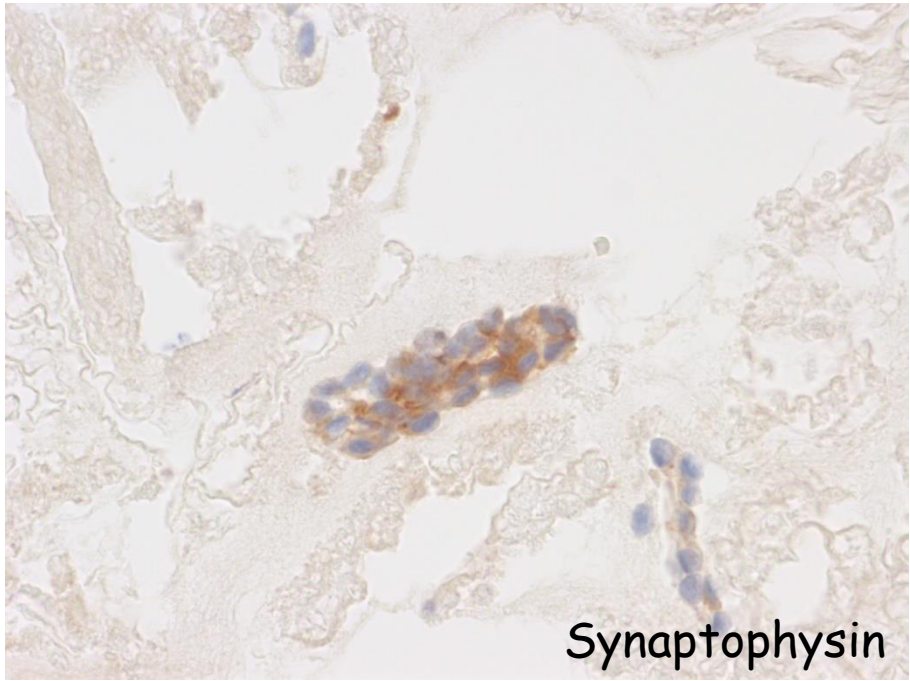


Neben unauffälligen Hepatozyten finden sich in dichten, zuweilen flachen Verbänden liegende atypische Zellen mit monomorphem rundovalärem Zellkern mit scholliger Chromatinstruktur und vereinzelt erkennbarem feinem Nukleolus. Schmäler Zytoplasmasaum. Wenig Dissoziationstendenz, selten Einzelzellen; hin und wieder mikroazinäre Strukturen.

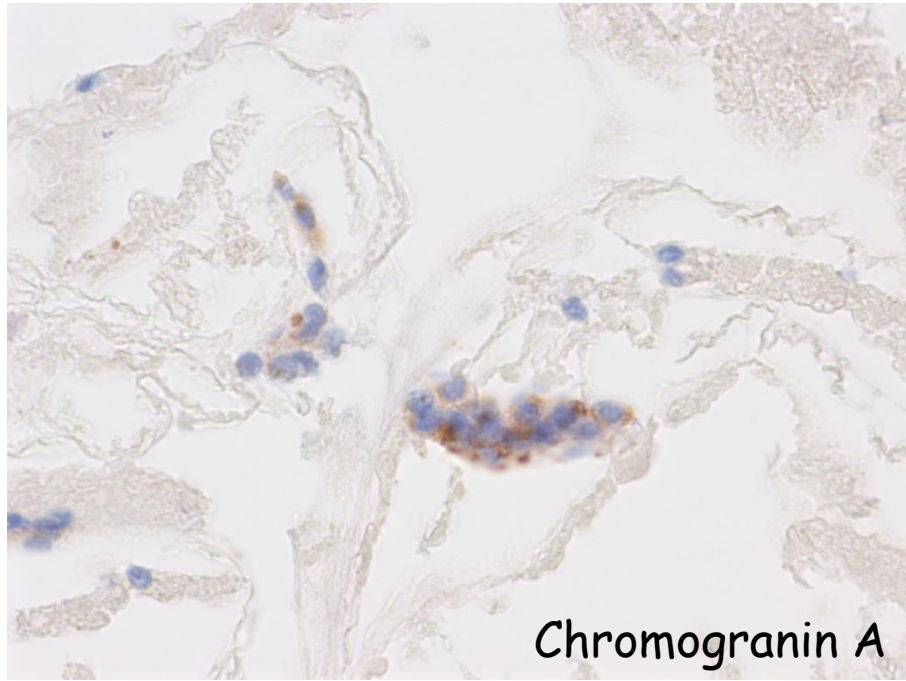


Differentialdiagnose

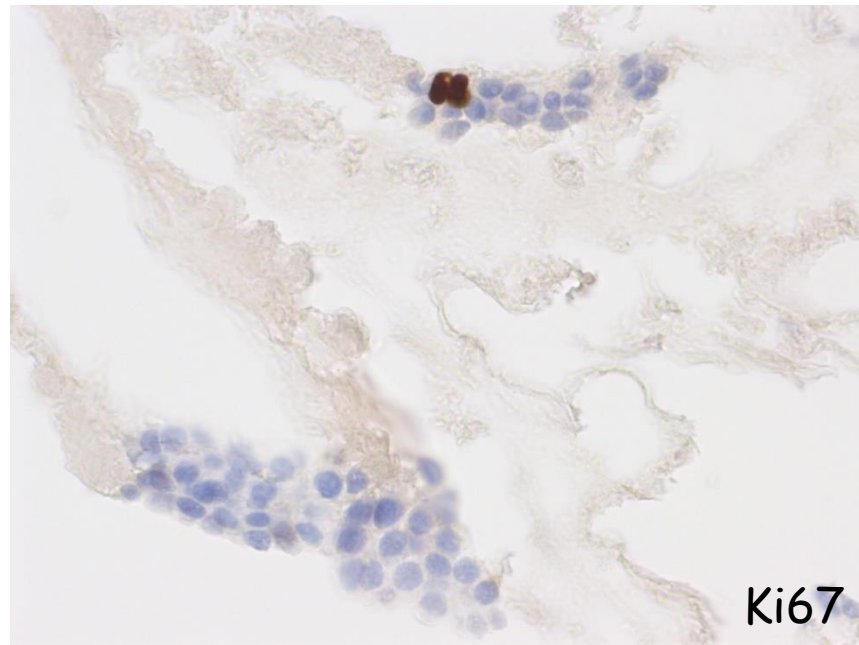
- cholangiozelluläres Karzinom
- Metastase eines intestinalen Karzinoms
- gut differenzierter neuroendokriner Tumor/Carcinoid
- kleinzelliges Karzinom
- Hepatozelluläres Karzinom, kleinzellige Variante



Synaptophysin



Chromogranin A



Ki67

Gut differenzierter neuroendokriner Tumor (NET)

Morphologisch kann nicht zwischen einer Metastase oder einem primären NET der Leber unterschieden werden, wobei letzteres eine Rarität darstellt.

Neuroendokrine Tumoren werden nach neuer WHO-Klassifikation nach ihrer proliferativen Aktivität (Ki67) unterteilt in:

Gut differenzierte neuroendokrine Tumoren G1 (Ki67: 1-2%)

Gut differenzierte neuroendokrine Tumoren G2 (Ki67: 3-20%)

Wenig differenzierte neuroendokrine Karzinome G3 (Ki67: >20%)

Kleinzellige neuroendokrine Karzinome/ «Kleinzeller»

(wobei je nach Lokalisation Lunge/ GI-Trakt die Nomenklatur etwas variieren kann)

Für ein kleinzelliges Karzinom sind die Zellen zu monomorph und kohäsiv. Dasselbe gilt zur Differentialdiagnose eines kleinzelligen Leberzellkarzinoms. Auch bei einem cholangiozellulären Karzinom würde man eine ausgeprägtere Zellpleomorphie erwarten. Für ein intestinales Karzinom besitzen die Zellen zu wenig Zytoplasma und die Kerne sind eher ovalär, selten rund. Auch findet sich bei intestinalen Karzinommetastasen öfters ein deutlich detritischer Hintergrund.



Das wär's dann gewesen...
Ich habe nun während gut
5 Jahren einige Fälle auf-
bereitet und veröffentlicht.
Ich hoffe, es hat euch ebenso
Spas gemacht wie mir!
In Zukunft wünschte ich mir,
dass verschiedene Mitglieder
der SGZ ihre Fälle zur Ver-
fügung stellen würden und so
das Spektrum breit und
interessant gehalten werden
kann. © gallus gadiant