21-jährige Frau

Abdominaler Tumor. Verdacht auf grosse Milz.

→ FNP

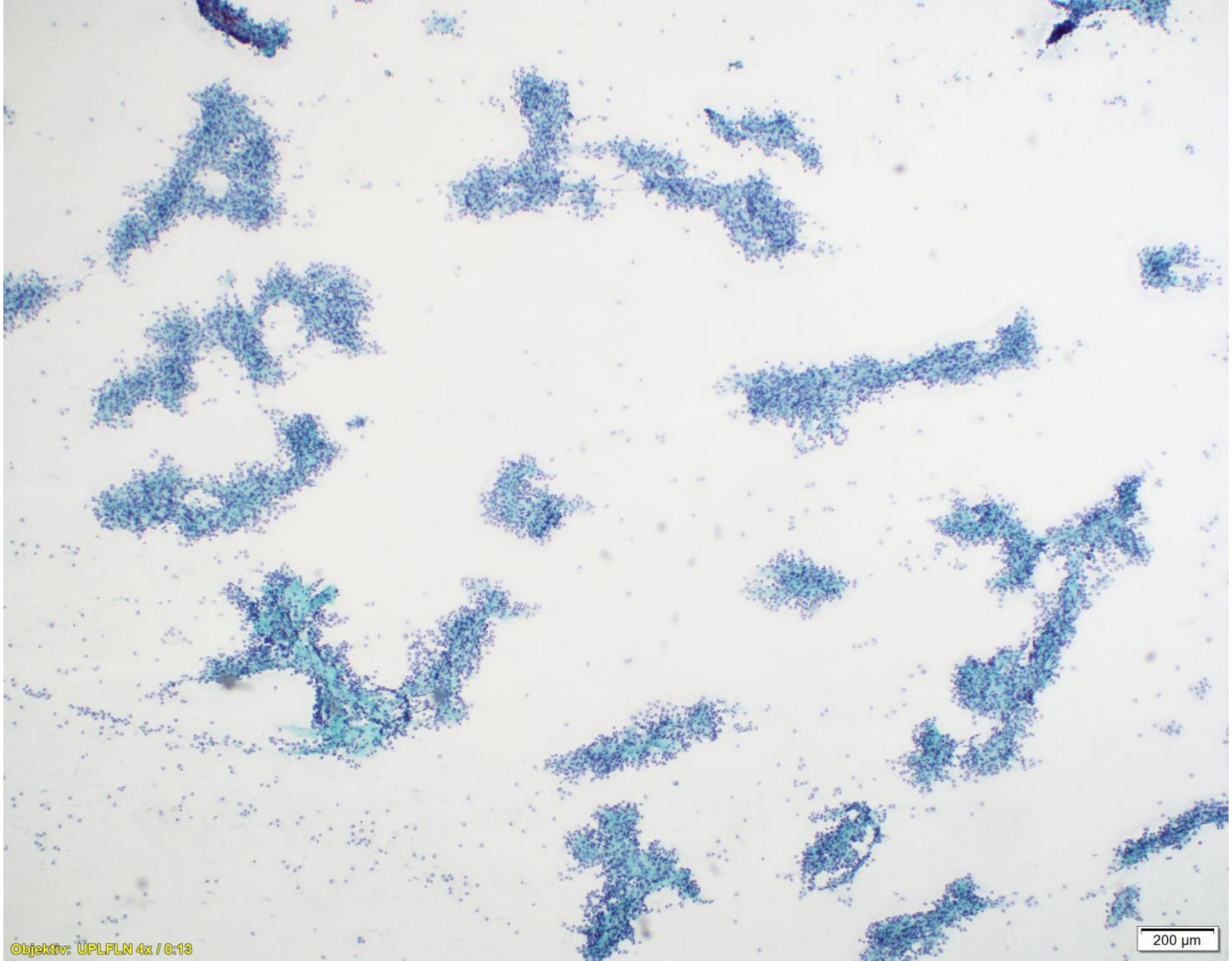
Objektiv: UPLFLN 4x / 0.13
200 µm

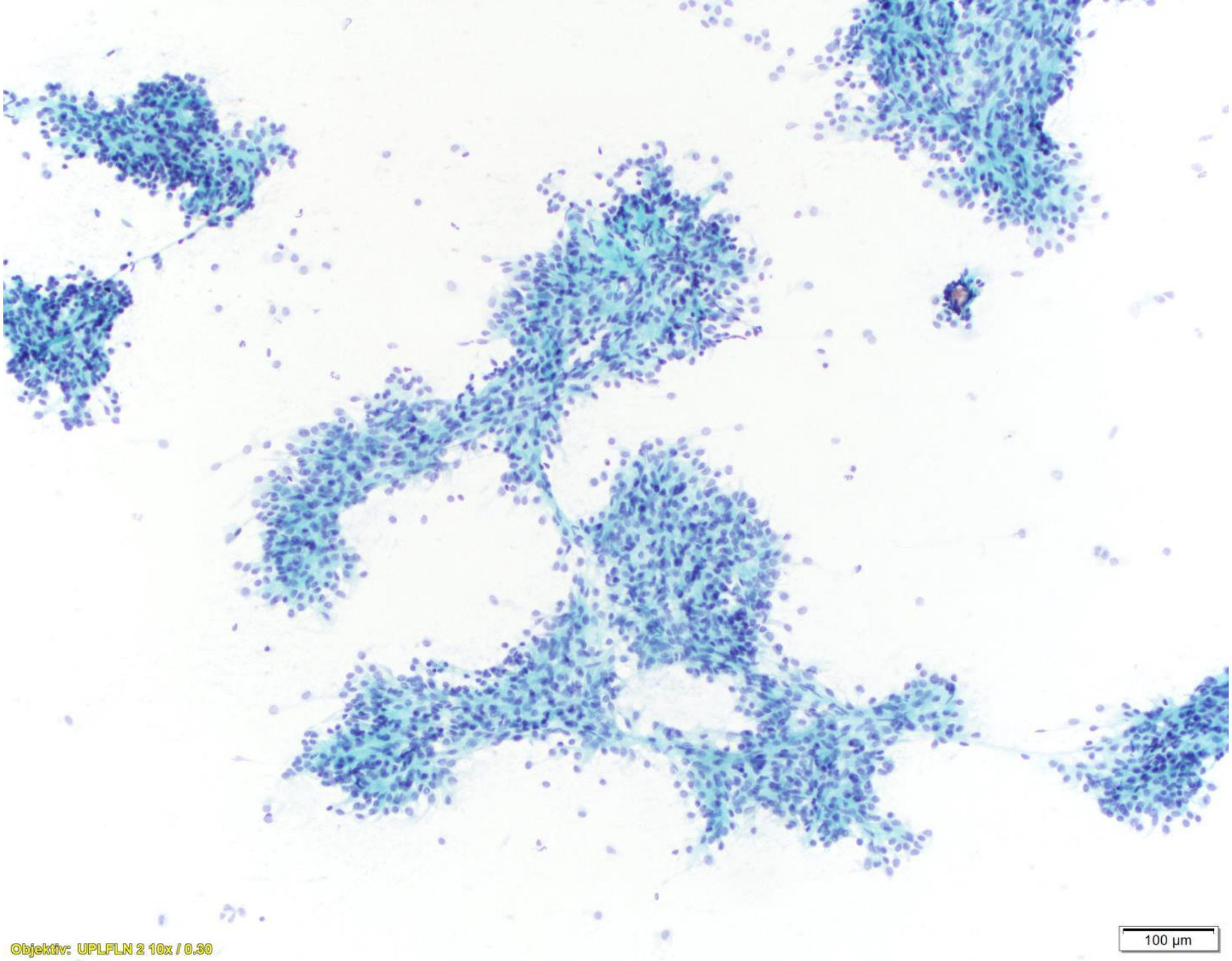
Objektiv: UPLFLN 2 10x / 0.30
100 µm

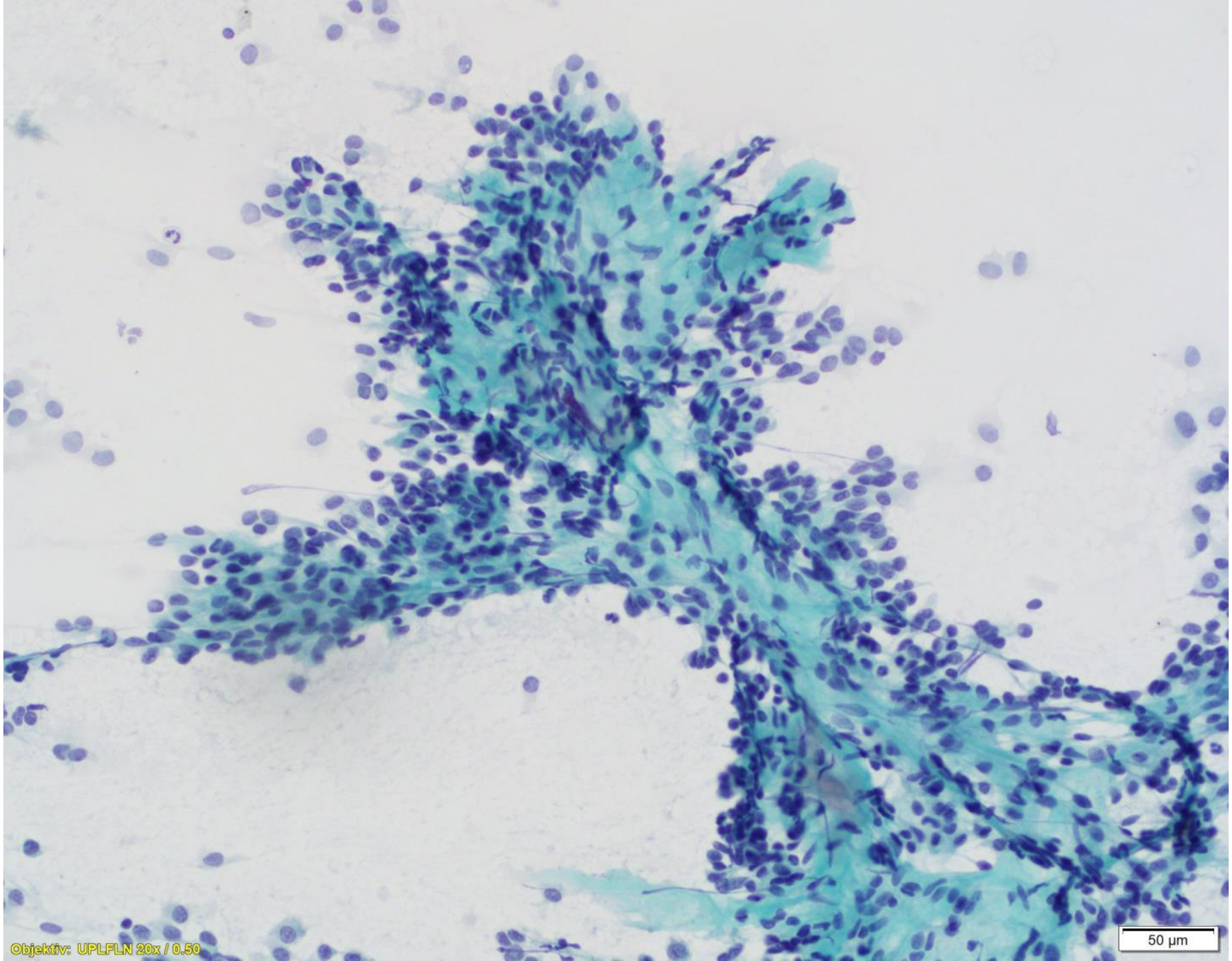
Objektiv: UPLFLN 20x / 0.50
50 µm

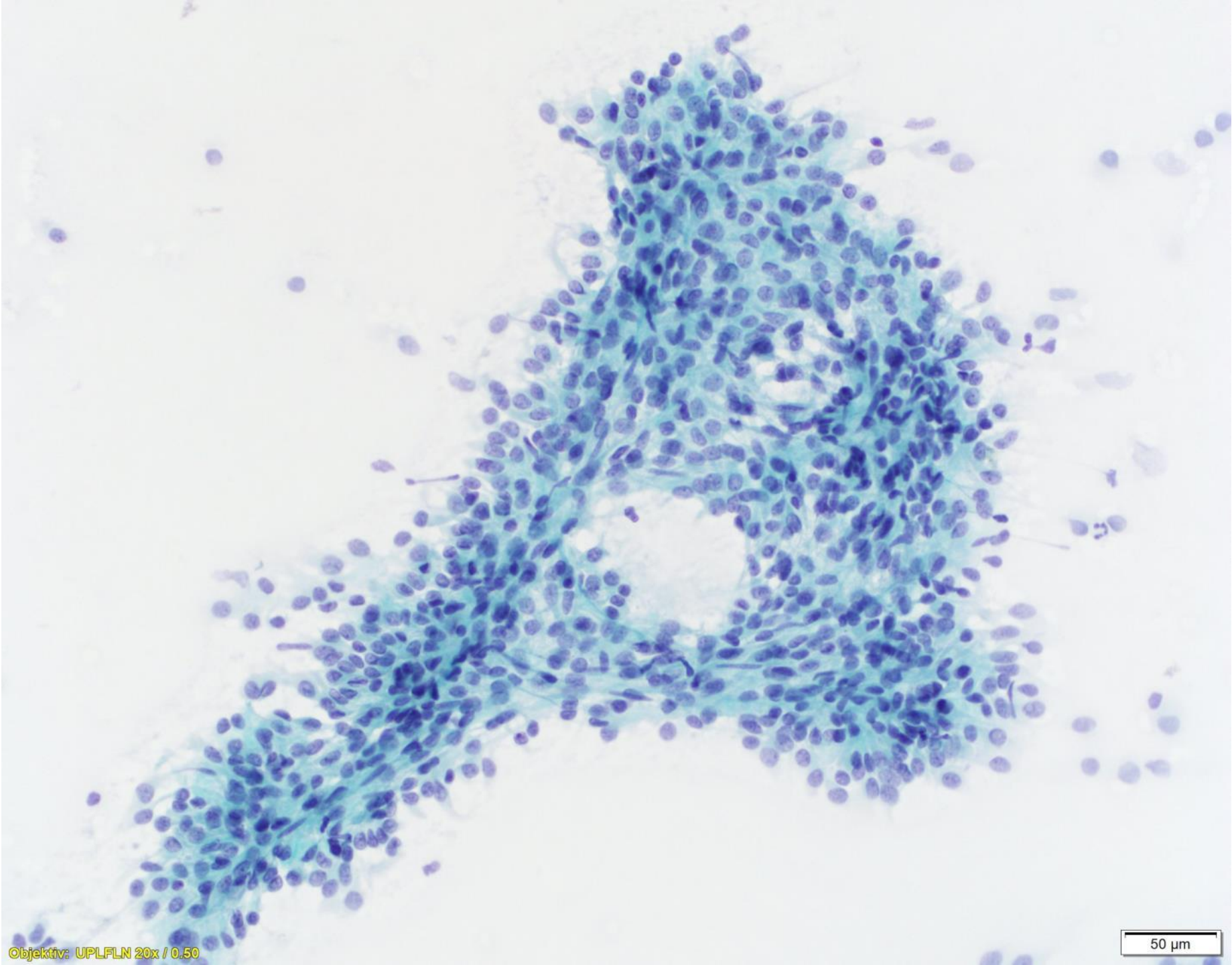
Objektiv: UPLFLN 20x / 0.50
50 µm

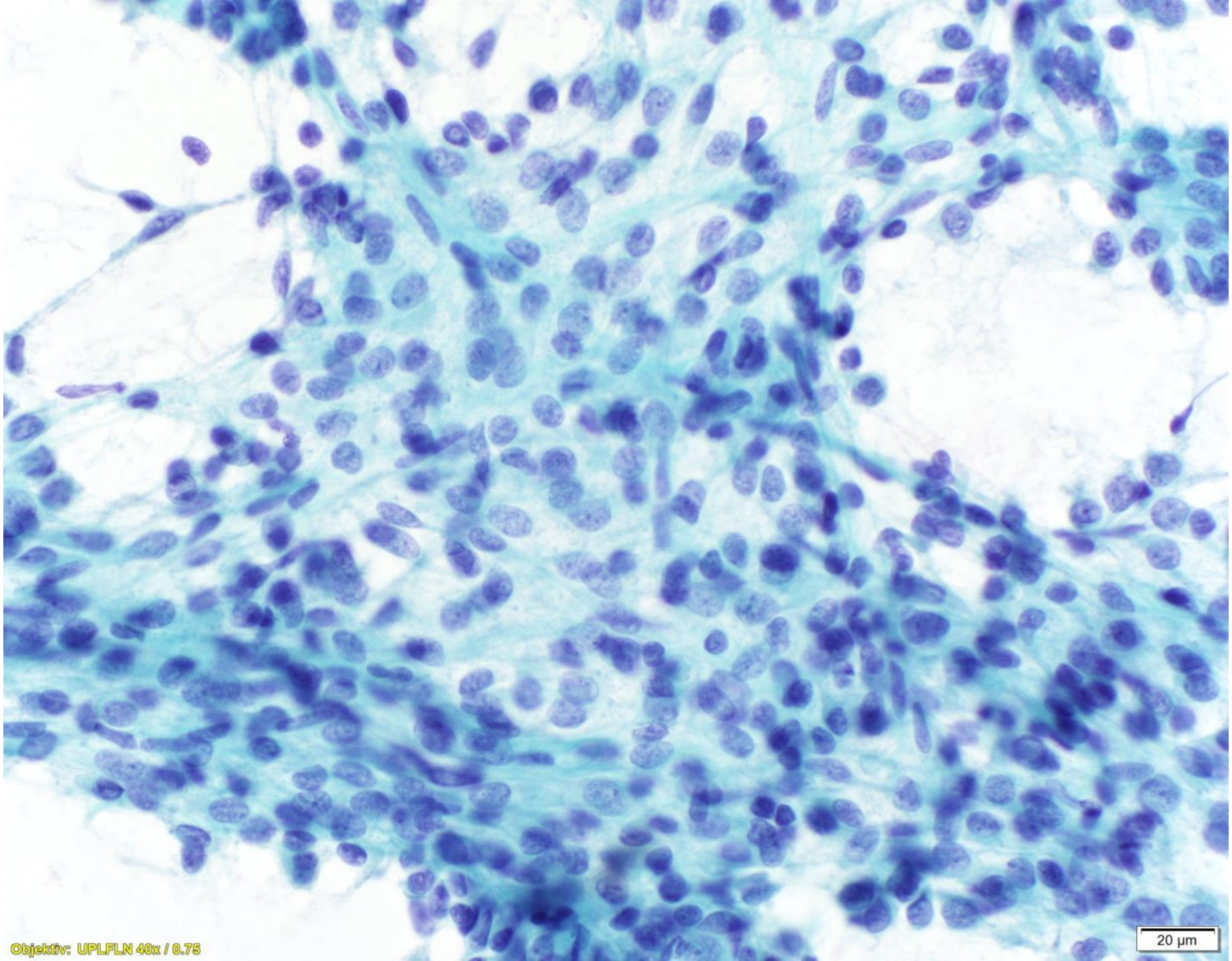
Objektiv: UPLFLN 40x / 0.75
20 µm

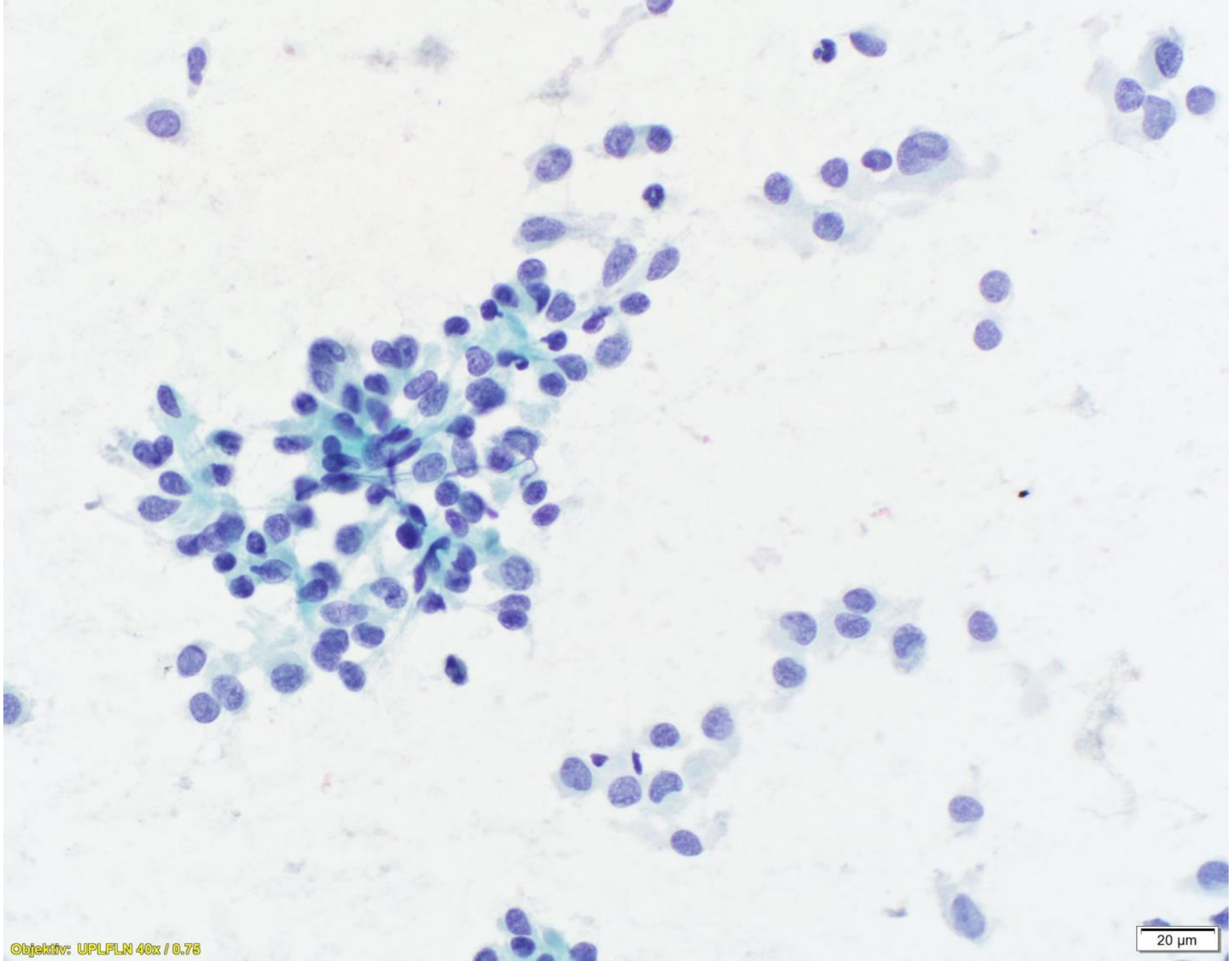
Objektiv: UPLFLN 40x / 0.75
20 µm

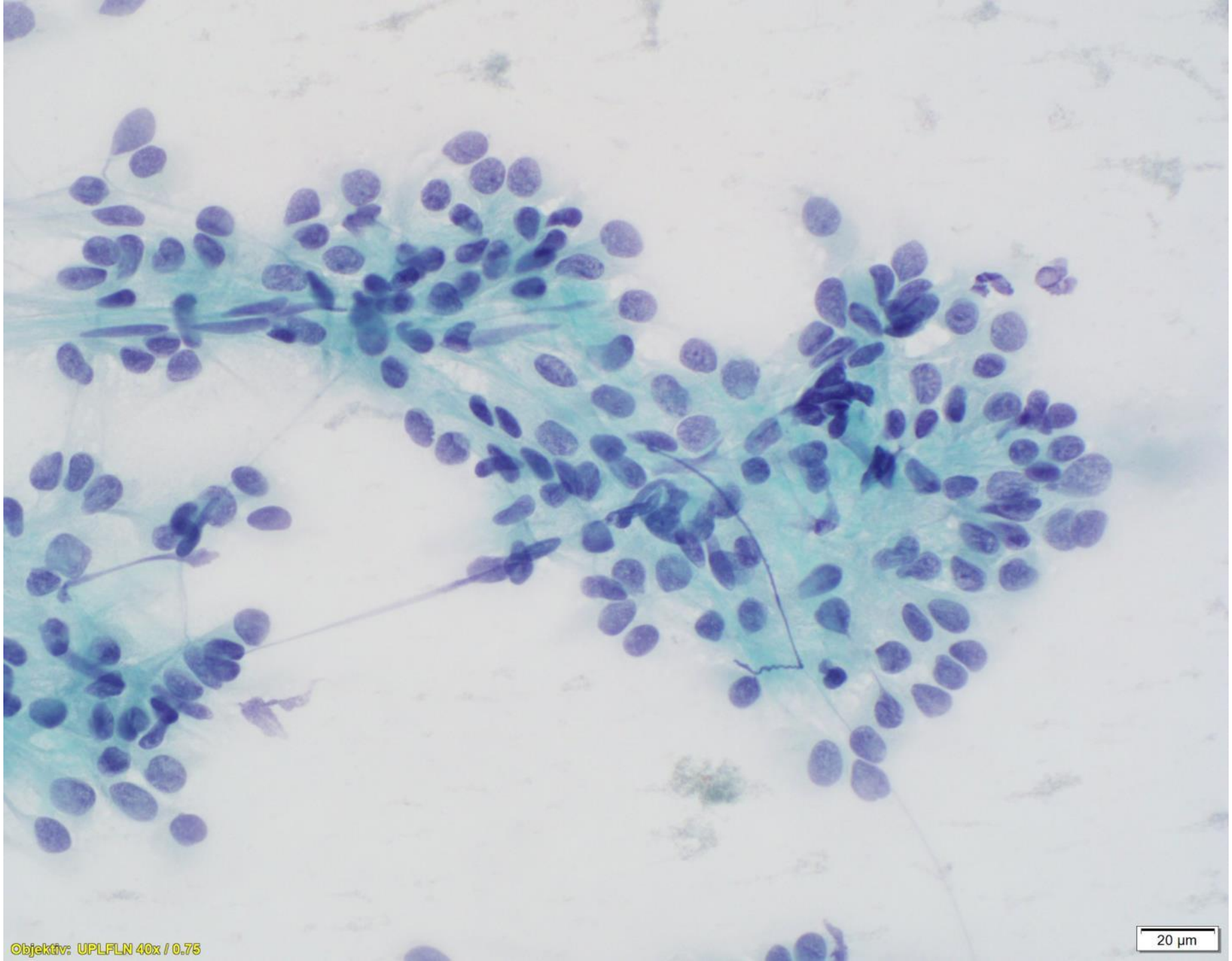
Objektiv: UPLFLN 40x / 0.75
20 µm

In teilweise fingerförmig verzweigten, mitunter papilliform anmutenden Verbänden gelagerte relativ monomorphe Tumorzellen mit rund-ovalären Zellkernen mit feiner Chromatinstruktur und vereinzelt erkennbaren feinen Nukleolen. Das Zytoplasma erscheint teils polygonal, teils zipfelig ausgezogen, fragil.
Milde Dissotiationstendenz. In den Verbänden zeigen sich hin und wieder kapilläre Gefässachsen.

Differentialdiagnose

- Solid-pseudopapillärer Tumor des Pankreas
- Gastrointestinaler Stromatumor (GIST)
- Vaskulärer Milztumor (epitheloides Hämangioendotheliom)
- Solitärer fibröser Tumor (SFT)

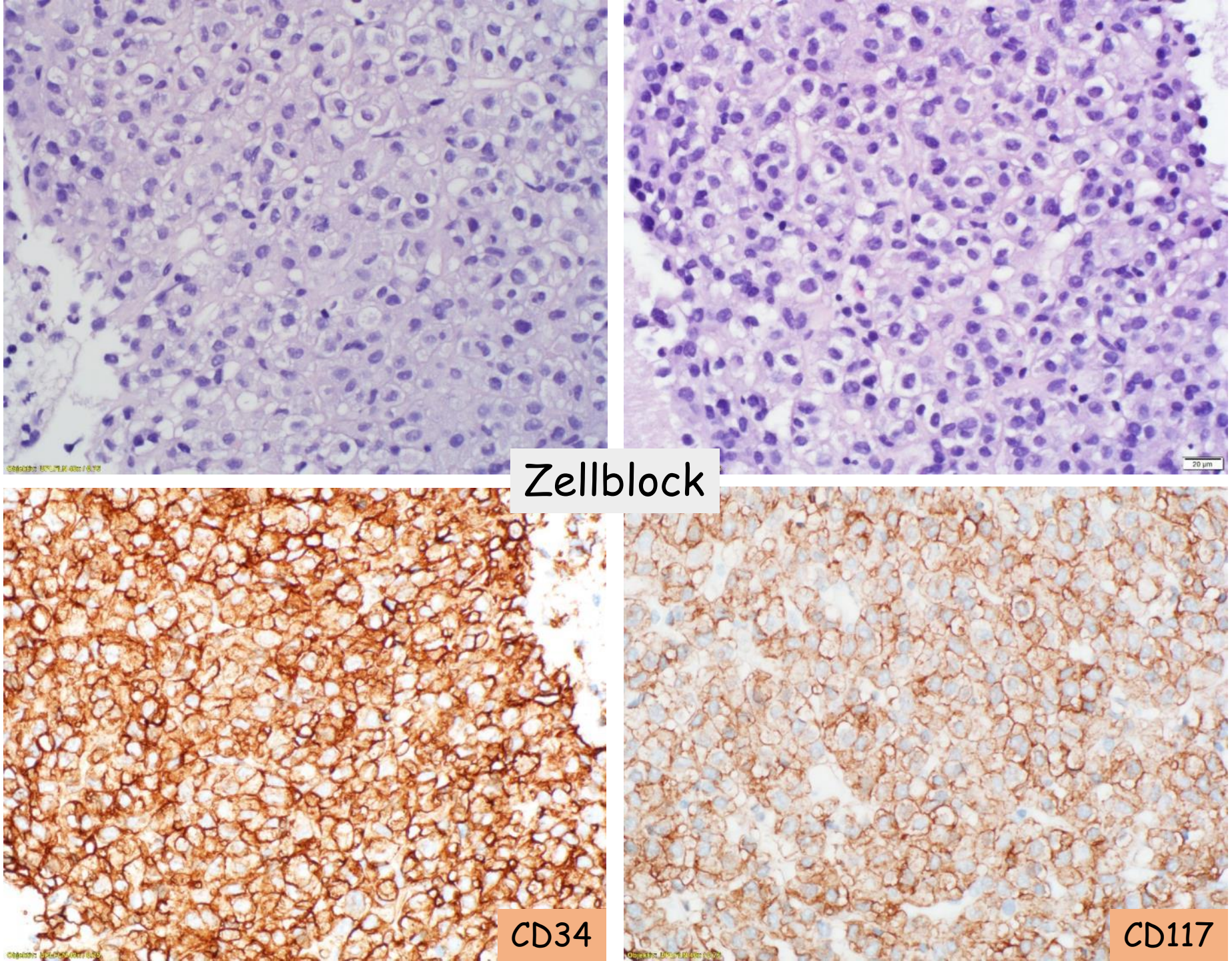
Zellblock
CD34
CD117

Epitheloider gastrointestinaler Stromatumor des Magens

typische Variante des GIST im Magen (ehemals Myoblastom genannt)

Wenige Mitosen, keine Nekrose und geringe Pleomorphie sind gute Prognosefaktoren.

Der Tumor wurde reseziert und die Patientin lebt seither rezidivfrei.

Die Differentialdiagnosen eines solid-pseudopapillären Tumors des Pankreas sowie des Hämangioendothelioms der Milz wurden initial vor allem auch in Betracht gezogen, wegen der vagen klinischen Angabe eines Oberbauch-/Milztumors.
Die Immunzytochemie mit Koexpression von CD117 und CD34 lässt den SFT ausscheiden, auch weil sich der Tumor schliesslich auf die Magenhinterwand lokalisieren liess.