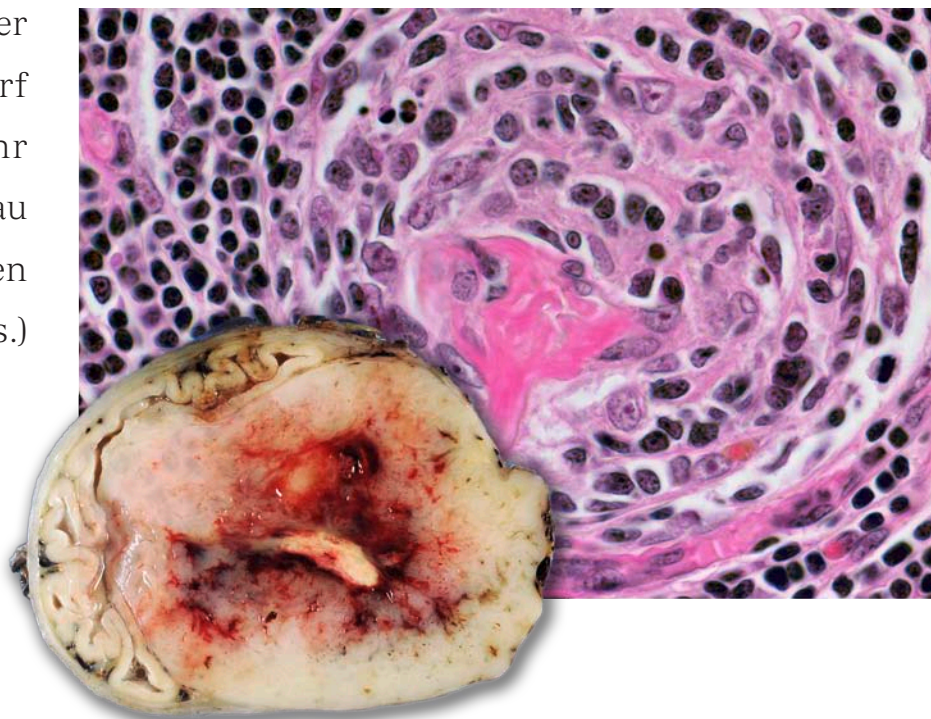


Recommandations
pour la qualité
SSPath

St. Dirnhofer
L. Bubendorf
H.-A. Lehr
B. Landau
H.-R. Zenklusen
(Éds.)



Impressum

Schweizerische Gesellschaft für Pathologie
Dr. P. A. Diener, Sekretariat
Institut für Pathologie
Kantonsspital St. Gallen
Rorschacherstrasse 95
CH-9007 St. Gallen

Telefon 0041 (0)71 494 21 05
Telefax 0041 (0)71 494 28 94
E-Mail info@sgpath.ch

Nachbestellungen

Nachbestellung sind möglich, wenden Sie sich an oben stehende Adresse.

Copyright / Urheberrecht

Alle Rechte vorbehalten.
Das vorliegende Werk ist urheberrechtlich geschützt.
Das Kopieren, Vervielfältigen, Reproduzieren oder Verbreiten des Werks ist nur mit ausdrücklicher schriftlicher Genehmigung der SGPath/SSPath erlaubt.

© 2011, SGPath, Prof. Dr. med. Stephan Dirnhofer

Zeichnungen und Umschlaggrafiken

zVG, Prof. Dr. med. Stephan Dirnhofer

Gestaltung und Druck

lebensart003
Print- und Webdesign
Baslerstrasse 15
4310 Rheinfelden
www.lebensart003.com

Préface

Chères collègues, chers collègues

La dernière mise à jour concernant les directives qualité de la SSPath remonte à presque 10 ans et beaucoup de choses ont changé depuis. Il était grand temps d'actualiser ces directives et c'est la commission qualité de la SSPath qui a pris en charge ce travail d'édition. Tous les chapitres ont été complètement revus ou nouvellement écrits. Plusieurs chapitres se sont rajoutés, notamment dans la partie générale (pathologie moléculaire, conditions juridiques générales et contrôle qualité) mais aussi dans les parties spécifiques aux organes (peau, foie, placenta, moelle osseuse, organes endocrines).

La continuelle sous-spécialisation n'a pas épargné le domaine de la pathologie. Aucun pathologiste ne peut couvrir tous les domaines avec ses propres compétences, ce qui rend nécessaire la publication de ces directives. Dans ce but, nous avons demandé aux auteurs ou équipes d'auteurs, de rédiger les recommandations de leurs spécialités respectives.

Ces directives sont des recommandations et ne font pas office de loi. Cependant, dans notre travail quotidien, nous devons essayer de nous tenir à ces recommandations plutôt qu'aux préférences personnelles ou traditions locales. De cette manière nous assurons la qualité de notre travail et une bonne documentation de celui-ci pour nos correspondants, collègues cliniques et aussi nos patients.

Ces directives sont soumises à des changements constants liés notamment aux progrès scientifiques et ainsi certaines peuvent ne plus être actuelles lors de leur impression. C'est pourquoi, vous êtes tous cordialement invités à apporter une critique constructive, des propositions d'amélioration ou d'actualisation, adressées individuellement aux groupes de travail ou directement aux membres de commission.

Enfin, nous voudrions chaleureusement remercier tous les auteurs pour leur contribution à cet important travail. Un grand merci aussi à Hans-Anton Lehr et Claude Genton pour la traduction complète de tous les chapitres en version française.

Nous espérons que ces directives vous aideront dans votre travail quotidien.



Stephan Dirnhofer (pour la commission de l'assurance de qualité de la SSPath)

Bâle, février 2011

Contenu

Page	Chapitre	Thème
3	I	Pathologie moléculaire
9	II	Instructions pour la pratique des autopsies
19	III	Cytologie
34	IV	Pathologie chirurgicale
50	V	Cadre juridique et contrôle de qualité
60	1	Téguments (peau)
75	2	Colon et rectum
88	3	Estomac
101	4	Œsophage
113	5	Pancréas exocrine
117	6	Foie
122	7	Rate
127	8	Neuropathologie – Diagnostic des biopsies du SNC
130	9	Pathologie neuromusculaire
133	10	Moelle osseuse
138	11	Testicule
143	12a	Ovaire
147	12b	Trombe
151	13	Utérus
164	14	Sein
178	15	Ganglions lymphatiques
182	16	Poumon
193	17	Prostate
199	18	Vessie
209	19	Rein
218	20	Prise en charge des sarcomes des tissus mous de l'adulte
226	21	Squelette
232	22	Vulve et vagin
238	23	Placenta
244	24	Organes endocrins
255	25	ORL

D. Zimmermann (Traduction française: J. Benhattar)

Pathologie moléculaire

Introduction

Les examens de pathologie moléculaire servent à détecter (I) les modifications génétiques des tumeurs, (II) les acides nucléiques d'agents infectieux et (III) la clonalité de prolifération cellulaires. Des analyses spécifiques s'ajoutent de plus en plus au diagnostic histo- et cytopathologique ainsi qu'à des fins pronostiques et prédictives pour les thérapies ciblées. Les analyses sont souvent très complexes et nécessitent une étroite collaboration entre spécialistes médicaux et médico-techniques. La Société suisse de Pathologie moléculaire (SSPath) s'occupe, en collaboration avec la SGPath, de définir des critères pour la formation et le contrôle de qualité, ainsi que pour l'échange d'informations entre les différents instituts.

Base légale pour les analyses de génétique moléculaire et pathologie moléculaire

Le droit d'exercer des études en génétique moléculaire est réglé par la loi fédérale sur les études génétiques sur l'homme (LAGH). Cette loi et les fiches explicatives définissent quelles études sont soumises à autorisation et quelles sont les conditions nécessaires pour obtenir une autorisation, et quelles analyses peuvent être effectuées en pathologie. Les explications fournies dans la fiche explicative D sont particulièrement importantes pour les analyses effectuées dans le cadre de la pathologie moléculaire. Voici deux paragraphes extraits du LAGH et de la fiche explicative D:

- **La loi fédérale sur l'analyse génétique humaine** (LAGH) définit les analyses cytogénétiques et moléculaires effectuées sur l'être humain afin de déterminer les caractéristiques du patrimoine génétique héréditaire ou acquis pendant la phase embryonnaire et toutes les autres analyses de laboratoire visant à obtenir de manière directe ces informations
- **Fiche explicative-D:** Les analyses génétiques effectuées sur des **lésions** – c'est-à-dire sur des tissus, cellules ou liquides corporels altérés de manière pathologique – ne tombent pas sous la loi et ne sont pas soumises à autorisation. En effet, celles-ci ne permettent pas d'obtenir des informations concluantes sur les caractéristiques du patrimoine génétique héréditaires ou acquises pendant la phase embryonnaire d'une personne concernée et cela sans avoir recours à d'autres analyses sur des tissus, cellules ou liquides corporels sains

Par contre, toutes les analyses génétiques ultérieures sur du **matériel sain** d'une personne concernée ou d'un membre de sa famille sont régies par la loi et sont soumises à autorisation.

Pré-requis pour le personnel

Les laboratoires de pathologie moléculaire devraient être gérés par un(e) biologiste moléculaire(e) expérimenté(e) ou par un(e) pathologiste ayant une formation approfondie en pathologie moléculaire (pré-requis: titre de pathologiste moléculaire de la FMH). Les analyses qui tombent sous la loi sur les analyses génétiques doivent impérativement être gérées par un(e) pathologiste ayant une formation approfondie en pathologie moléculaire (pré-requis: titre de pathologiste moléculaire de la FMH) ou un(e) spécialiste en analyses médico-génétiques FAMH (actuellement, il n'existe pas de titre reconnu en pathologie moléculaire pour les scientifiques). Chaque laboratoire doit en plus nommer un(e) remplaçant(e) disposant des compétences adéquates. Les collaborateurs en charge des analyses techniques doivent avoir une formation d'assistant(e) biomédical(e), de laborantin(e) en biologie ou de biologiste et doivent en plus être formés au sein du laboratoire pour les analyses moléculaires en pathologie.

Responsabilités Le/la chef(fe) du laboratoire (ou son/sa remplaçant(e)) est responsable de la planification, de l'exécution, de la validation et de l'interprétation des analyses moléculaires ainsi que de la rédaction du rapport diagnostique. Il/elle veille sur la qualité constante des analyses. Le pathologiste est responsable de la sélection du matériel et de l'intégration des résultats moléculaires dans le contexte du diagnostic anatomopathologique. Le(s) responsable(s) du laboratoire et le(s) pathologiste(s) conseillent les clients internes et externes et participent à l'enseignement et à la formation continue des médecins et du personnel du laboratoire. Dans leurs analyses, les collaborateurs du laboratoire suivent des recommandations (guidelines) validées et veillent à la traçabilité des analyses. En plus, ils/elles veillent sur l'infrastructure du laboratoire et sur le bon état des instruments/appareils.

Locaux/séparation des étapes diagnostiques

Pour éviter des artéfacts de contamination, les laboratoires qui effectuent des amplifications d'acides nucléiques (PCR, RT-PCR) à des fins diagnostiques doivent veiller à une stricte séparation des étapes analytiques avant et après amplification.

Des locaux séparés sont prévus pour les activités suivantes:

- Étape pré-PCR (1–2 locaux pour extraction et préparation des réactifs)
- Amplification par PCR
- Étape post-PCR, manipulation des produits d'amplification, séquençage

Les extractions d'ADN et d'ARN doivent se faire dans le local pré-PCR sur des surfaces facilement nettoyables et protégées contre l'environnement (idéalement des surfaces de classe II). Les produits à amplifier ne peuvent être transportés du local pré-PCR au local réservé à l'amplification par PCR que dans des tubes fermés. La suite des analyses ne peut se faire que dans le local post-PCR. A aucune condition, les produits d'amplification, les plasmides concentrés ou autre réactifs ne peuvent être ramenés dans le local pré-PCR.

Les réactifs, les produits chimiques et les instruments (p. ex. pipettes, plaques chauffantes, centrifugeuses) sont strictement répartis entre les locaux pré-PCR, PCR et post-PCR. Des gants jetables doivent être utilisés à chaque étape de l'analyse moléculaire. L'échange régulier des gants (p. ex. entre la manipulation de matériaux provenant de deux différents patients) est essentiel pour éviter toute contamination.

Manipulation du matériel

Les prélèvements les plus souvent utilisés en pathologie moléculaire sont des tissus cryoconservés ou des tissus fixés dans du formol et inclus en paraffine (FFPE). Dans la plupart des cas, l'ADN ou l'ARN sont extraits de coupes ou copeaux tissulaires d'une épaisseur de 5–20 µm. Une manipulation soigneuse du matériel assurera qu'aucun tissu ne sera contaminé par le tissu d'un autre patient. Dans ce but, des microtomes spécifiquement dédiés à ces préparations doivent être utilisés dans le local pré-PCR et doivent être décontaminés après chaque préparation de tissu (démonter et changer les couteaux, enlever la paraffine résiduelle, nettoyer avec des solutions dégradant l'ADN). Les coupes résiduelles des blocs de paraffine doivent être jetées.

La recherche de mutations nécessite souvent une microdissection de certaines régions tissulaires. Les bains-marie, les solutions de coloration, et les punch sont des sources de contamination. Des solutions jetables, le nettoyage soigneux des pistils (p. ex. couper des copeaux dans un bloc de paraffine sans tissu) sont essentiels pour des résultats fiables. Pour éviter des erreurs de sélection tissulaire, le résultat de la microdissection par punch ou par laser capture doit être vérifié par un pathologiste.

Extraction d'ADN

Pour l'extraction de l'ADN, il faut utiliser des tubes jetables stérilisés par irradiation ainsi que des pointes cotonnées et des pipettes dédiées à chaque lieu de travail. Des réactifs sans acides nucléiques doivent être utilisés. Les tampons d'extraction fraîchement préparés doivent être testés pour la présence d'acides nucléiques avant utilisation. La qualité et la concentration de l'ADN extrait doivent être vérifiées sur un aliquot de l'extraction. Pour contrôler le rendement de l'extraction, il est recommandé de faire une extraction sur un échantillon de contrôle (indemne de tissu ou de cellules).

Amplification

Les techniques d'amplification exponentielles comme le PCR permettent la reproduction de fragments d'ADN sur un départ de moins de 10 molécules. Dans des conditions bien établies, 35–40 cycles d'amplification par PCR permettent de générer des fragments avec des quantités de l'ordre du nanogramme ou parfois même du microgramme. L'augmentation du nombre de cycles ne permet généralement pas d'obtenir un meilleur résultat et devrait donc être évitée. À éviter également une

technique de PCR nested, dans laquelle 2 analyses consécutives de PCR sont utilisées. Tout protocole qui nécessite une ouverture des tubes de réaction entre deux étapes d'amplification doit être évité dû au risque important de contamination, dans ce cas le principe de la séparation des locaux entre les étapes analytiques ne pouvant être garanti. L'exclusion d'une contamination d'un patient à un autre patient ne peut plus être garantie par l'utilisation d'un seul échantillon de contrôle. Une estimation stochastique du minimum requis pour la quantité initiale d'ADN ou d'ARN lors d'une amplification PCR doit être préalablement établie.

Contrôles

Chaque analyse par PCR nécessite un contrôle externe (contrôle positif) et un contrôle négatif (cf. contrôle d'extraction vide, point 7). Les contrôles positifs externes devraient être ajoutés à la solution de réaction en dehors du local pré-PCR (p. ex. le local d'amplification par PCR) et idéalement être stockés dans un autre local. Toute analyse, qui ne résulte pas nécessairement par un résultat d'amplification (p. ex. microorganisme, translocation), nécessite en plus, pour chaque extraction, un contrôle interne (p. ex. un fragment de gène humain ou d'un transcrit humain ubiquitairement exprimé). Ce contrôle interne est nécessaire pour éviter les résultats faux-positifs.

Analyse des produits d'amplifications

La spécificité des produits d'amplifications doit être vérifiée. Les critères suivants (par ordre d'impact) sont à disposition

- Longueur de paires de base du produit amplifié
- Taille des fragments après digestion spécifique (enzyme de restriction)
- Hybridation avec sonde interne
- Séquençage du produit d'amplification

Pour exclure les artéfacts techniques de l'analyse par PCR, les divergences minimales de séquences (p. ex. lors de la détection d'une mutation spécifique d'une tumeur) doivent être vérifiées par une autre méthode indépendante. En plus, les analyses de séquences d'ADN doivent d'office inclure l'analyse des deux brins.

Rédaction des rapports et archivage

La rédaction des rapports suit les règles établies pour le diagnostic histo- et cytopathologique concernant les données des patients, les échantillons, les renseignements cliniques, et les détails des analyses appliquées. Les rapports séparés concernant un résultat de pathologie moléculaire contiennent (I) un résumé du résultat (diagnostic), (II) la description de la méthodologie et des résultats, (III) ainsi qu'une rubrique «commentaire» qui fait référence à l'interprétation du résultat, aux limites de la technique appliquée, et aux données de la littérature.

Comme référence pour les alterations génétiques on doit utiliser les répertoires des organisations suivantes:

- International Nucleotide Sequence Database Collaboration
- Genome Reference Consortium
- Universal Protein Resource
- Catalogue of Somatic Mutations in Cancer

Les rapports concernant les mutations héréditaires et somatiques doivent utiliser la nomenclature internationale. A côté de la documentation de la mutation au niveau protéique (importante en premier lieu pour le clinicien), l'altération de la séquence au niveau nucléique doit aussi être décrite. Les résidus d'échantillons d'ADN doivent être stockés pendant au moins 10 ans, les rapports doivent être archivés pendant 30 ans au minimum (LAGH).

Contrôle de qualité

Le contrôle de qualité des études moléculaires doit suivre les directives de la LAGH et les normes d'accréditation pour les laboratoires médicaux: ISO/IEC 17020 (1998), ISO/IEC 17025 (2005) et ISO/IEC 15189 (2007).

Il y a obligation à participer à des cercles de qualité externes. Ces cercles de qualité externes sont organisés par la Société allemande de Pathologie (DGP) et la Société européenne de Pathologie (ESP).

Littérature

Guidelines for Accreditation of Swiss Medical Laboratories Performing Nucleic Acid-Based Diagnostic Procedures (2004) SAS Document 323e.

www.seco.admin.ch/sas/00032/00069/00175/index.html?lang=de.

Bundesgesetz vom 8. Oktober 2004 über genetische Untersuchungen beim Menschen (GUMG) SR 810.12.

Verordnung vom 14. Februar 2007 über genetische Untersuchungen beim Menschen (GUMV) SR 810.122.1.

Verordnung des EDI vom 14. Februar 2007 über genetische Untersuchungen beim Menschen (GUMV-EDI) SR 810.122.122.

Swiss Society of Medical Genetics. Best practice guidelines on reporting in molecular genetic diagnostic laboratories in Switzerland (2003). www.ssgm.ch.

den Dunnen, J. T. & Antonarakis, S. E.: Nomenclature for the description of human sequence variations. (2001) *Hum Genet.* 109: 121–124.

M. J. Mihatsch, S. Dirnhofer (Traduction française: C.Y. Genton)

Autopsies

L'autopsie est la méthode la plus exhaustive dont on dispose pour l'assurance de qualité en médecine clinique. Elle permet d'arriver à des certitudes qui sont aussi utiles aux médecins qu'aux proches des défunts. Aujourd'hui encore, l'autopsie est irremplaçable, que ce soit dans l'enseignement ou la recherche.

Indications à pratiquer une autopsie

Les indications à pratiquer une autopsie sont multiples. De nos jours, c'est l'assurance de qualité de la médecine clinique qui est au premier plan. Celle-ci comprend aussi bien le diagnostic clinique et la thérapie que les diagnostics histologiques, cytologiques et moléculaires posés du vivant de la personne décédée.

Aucune mesure clinique d'assurance de qualité ne peut remplacer l'autopsie.

De ce fait, il faut promouvoir un taux élevé d'autopsies dans les hôpitaux publics et privés ainsi que dans les établissements médico-sociaux et les maisons de retraite. Dans les hôpitaux publics, ce taux ne devrait pas être inférieur à 30 % des décès.

Les indications les plus importantes pour pratiquer une autopsie sont:

- Assurance de qualité du diagnostic clinique, de la thérapie et des diagnostics histologiques, cytologiques et moléculaires posés du vivant de la personne décédée
- Identification de la cause du décès
- Corrélation entre l'imagerie médicale et les constatations anatomopathologiques
- Mise en évidence d'une éventuelle complication d'un traitement chirurgical, radiologique ou médicamenteux
- Mise en évidence du succès ou de l'échec d'un traitement
- Mise en évidence d'un acte criminel (faire appel au médecin légiste)
- Mise en évidence d'une maladie contagieuse
- Mise en évidence d'une maladie héréditaire
- Mise en évidence d'une maladie professionnelle ou due à l'environnement
- Investigation de maladies nouvellement apparues
- Demande des proches de la personne défunte
- Investigations épidémiologiques (registre des tumeurs etc.)
- Formation pré- et post-graduée ainsi que formation continue des médecins (également du personnel soignant et de laboratoire)
- Assurance légale et recherche pour tous les médecins ayant participé au diagnostic et au traitement

Bases légales

La législation concernant la pratique des autopsies varie selon le canton. Fondamentalement, on peut distinguer deux modalités:

- **L'accord de la famille doit être activement recherché.** Dans de rares cas, c'est le patient lui-même qui a donné son accord avant son décès.
- L'autopsie peut être pratiquée si elle n'a pas été expressément refusée par le défunt avant son décès, ou si la famille ne s'y oppose pas **spontanément** après le décès. Dans cette situation, le médecin n'est aucunement tenu de demander l'autorisation à la famille. Toutefois, cela implique que le public, et plus particulièrement les patients hospitalisés, doivent être informés (par une brochure), du fait que, d'une façon générale dans les hôpitaux publics, une autopsie est pratiquée.

Si on suspecte que la cause de la mort n'est pas naturelle, ou qu'il s'agit d'une maladie contagieuse, présentant un danger pour la communauté, les autorités compétentes (ministère public) peuvent ordonner une autopsie, même contre la volonté de la famille. Une telle autopsie est, dans la règle, pratiquée dans un institut de médecine légale.

Si au cours d'une autopsie, certaines constatations font suspecter une mort violente, il faut interrompre l'autopsie et aviser les instances compétentes (le ministère public, la police ou la préfecture).

Ce que l'on exige lors d'une autopsie

Pour autant que le patient ou la famille ait donné son accord à l'autopsie, ou qu'il n'y ait pas d'opposition manifestée à celle-ci, le médecin traitant en fait la demande. Pour ce faire, le médecin traitant adresse un formulaire ad hoc au pathologiste. Celui-ci comprend:

Renseignements généraux

- L'identité du patient avec sa date de naissance
- La date de l'entrée à l'hôpital ainsi que la date du décès
- Les destinataires du rapport d'autopsie
- Désirs par rapport à l'autopsie (complète, partielle)
- Nom et adresse du médecin demandeur

Renseignements cliniques

- Résumé de l'anamnèse et de l'évolution
- Données essentielles de l'imagerie
- Valeurs de laboratoire significatives
- Indications concernant l'existence d'une maladie infectieuse, de résistances connues dues au traitement et/ou d'une irradiation antérieure
- Pour un mort-né: renseignements sur la durée de la grossesse
- Lors d'un décès durant la période péri-natale: le moment de la naissance
- Liste de tous les diagnostics cliniques, qu'il soient certains ou suspectés
- Indications concernant d'éventuelles constatations particulières ou peu claires
- Questions précises à l'attention du pathologiste
- De nos jours, les données cliniques sont souvent disponibles online ou dans le système informatique, ce qui optimise l'information préliminaire avant l'autopsie

Pratique de l'autopsie

Une autopsie est pratiquée par un spécialiste FMH en pathologie. Dans les instituts ayant une mission de formation post-graduée, l'autopsie est habituellement pratiquée par un médecin assistant avec l'aide d'un préparateur spécialement formé pour cette tâche et sous le contrôle et la responsabilité d'un pathologiste FMH.

La technique de l'autopsie se base sur les procédures décrites dans les manuels qui traitent du sujet, complétées ou modifiées par la tradition locale et adaptées aux exigences des constatations présumées.

Les techniques spéciales (conservation particulière des organes, techniques particulières de préparation d'un organe [par ex. moelle épinière] et de prélèvement de matériel pour la bactériologie, la toxicologie, l'immunohistochimie, la microscopie électronique et la biologie moléculaire) doivent être clairement définies et consignées par écrit dans des directives propres à l'institut.

Lorsque des constatations macroscopiques sont d'interprétation difficile ou peu claire, les organes doivent être fixés (en entier ou en partie) dans du formol et conservés jusqu'à la liquidation du cas.

Le protocole d'autopsie

Il s'agit de décrire toutes les constatations faites, soit en texte libre, soit à l'aide d'un formulaire imprimé ad hoc, ou mieux encore, dans un protocole informatisé. Les constatations importantes sont à photographier et/ou à reproduire dans des esquisses ou à l'aide de schémas.

Les mensurations et les poids sont intégrés dans le protocole ou précisés dans un formulaire ad hoc. Sont obligatoires: dimensions et poids du corps, poids du cerveau, poids et mensurations du cœur (épaisseur des ventricules), du foie, de la rate et des deux reins.

L'examen histologique

L'ampleur des examens histologiques réalisés pour documenter les résultats de l'autopsie dépend de la complexité de celle-ci.

- Dans les cas ne présentant pas de problème particulier, ou lorsque les constatations macroscopiques sont claires: examen histologique d'un bloc tissulaire de chacun des organes importants
- Dans les cas avec tumeur maligne: histologie de la tumeur primaire et – (si présente(s)) – d'une métastase au moins
- Dans les cas dont l'étiologie et/ou la pathogenèse est peu claire: réaliser une documentation histologique ciblée étendue

La description des constatations histologiques est facultative, un diagnostic bref est toutefois obligatoire. L'ensemble des constatations histologiques doit être pris en considération lors de la formulation du diagnostic définitif. Les constatations particulières y.c. l'immunohistochimie, microscopie électronique, microbiologie etc. doivent être consignées par écrit et prises en considération dans le diagnostic final.

Les échantillons tissulaires fixés au formol doivent être conservés jusqu'à la rédaction du diagnostic définitif. Les documents écrits ainsi que les coupes et blocs de toutes les autopsies doivent être archivés au moins aussi longtemps que les directives cantonales l'exigent. Ce sont les réglementations cantonales qui sont déterminantes en ce qui concerne la propriété de ces documents.

Le rapport d'autopsie (diagnostic)

Le rapport d'autopsie doit être adressé au demandeur ainsi qu'aux récipiendaires des copies. Il est particulièrement important de faire en sorte que les médecins traitants (pour autant qu'ils soient connus) soient également informés. Il est aussi opportun que tous les médecins ayant été impliqués dans le diagnostic et le traitement soient également informés. Il faut toutefois rigoureusement tenir compte des réglementations locales au sujet de la protection des données.

Au début du document figurent les données suivantes:

- Nom, adresse et N° de téléphone (et de Fax) de l'institut
- N° de l'autopsie dans l'année en cours
- Nom (et nom de jeune fille pour les femmes), prénom(s) et date de naissance complète de la personne défunte
- Jour et heure de l'autopsie
- Nom de la personne ayant pratiqué l'autopsie et celui du pathologiste responsable
- Liste des destinataires du rapport
- Dates d'émission des rapports provisoire et définitif

Le **rapport provisoire** de l'autopsie, basé sur les constatations macroscopiques et les données antérieures, devrait être livré dans les deux jours au(x) médecin(s) demandeur(s).

Le **rapport définitif** représente la *synthèse* de tous les éléments significatifs enregistrés, qu'ils soient cliniques, macro- et/ou microscopiques.

Il contient une liste de toutes les constatations faites (y.c. guérison de tumeurs), dans un ordre déterminé par leur étiopathogénie et leur importance.

Une liste alphabétique ou topographique (crânial – caudal) de ces constatations est à proscrire!

Le rapport définitif devrait être rédigé après un mois, pour autant que des investigations plus approfondies (par ex. neuropathologiques) ne se révèlent nécessaires.

Un **commentaire** doit être joint au diagnostic final si:

- Les questions du clinicien ne trouvent pas de réponse dans les résultats de l'autopsie
- La cause de la mort reste peu claire
- Une discordance significative existe entre les résultats de l'autopsie et les données antérieures (biopsies, cytologie)
- Des constatations morphologiques inhabituelles nécessitent une explication
- Des diagnostics inconnus de la clinique ou significatifs pour l'évolution du cas sont révélés par l'autopsie

Contrôle de qualité interne

- Il est recommandé de soumettre chaque année au moins 10% des autopsies à un contrôle de qualité interne. Ce contrôle sera effectué par les superviseurs, en fonction de leur engagement dans ce secteur, et les résultats seront discutés au sein du staff (cf. annexe)

Les démonstrations clinico-pathologiques

- Une démonstration des constatations faites lors de l'autopsie et leur discussion est souhaitable, si possible sitôt après celle-ci, avec tous les cliniciens ayant participé au diagnostic et/ou au traitement. Lorsque cela n'est pas possible, les cliniciens doivent être informés par téléphone.
- Des démonstrations hebdomadaires en présence des médecins cliniciens et ceux de la pathologie, sont extrêmement utiles pour l'assurance de qualité (clinique et anatomo-pathologique) ainsi que pour la formation post-graduée et continue. À cet effet, des organes ou parties d'organes peuvent être mis de côté ou même conservés. Images photographiques et/ou vidéos constituent également une documentation très utile pour illustrer les constatations macro- et/ou microscopiques. Lorsque des organes servent à une démonstration, la possibilité de les incinérer et de les inhumer dans une tombe anonyme doit exister.

Précautions à prendre lors d'une autopsie

Voir aussi les brochures de la SUVA, Médecine du travail Nr 25, N° de commande 2669/25f et Nr 30, N° de commande 2869/30f.

- Lors de chaque autopsie il existe un danger potentiel d'infection. En règle générale, il suffit de travailler proprement et tranquillement et d'être équipé de gants, d'un masque, d'un tablier imperméable et de chaussures imperméables. Toute blessure doit être immédiatement lavée à l'eau et au savon, puis désinfectée. Les personnes ayant une plaie ouverte ne doivent pas participer aux autopsies
- Le personnel pratiquant les autopsies doit être vacciné contre l'hépatite B
- Lors de maladies transmissibles par le sang, en particulier l'hépatite C, HIV et maladie de Creutzfeldt-Jakob, des précautions particulières doivent être prises par le personnel pratiquant l'autopsie et celui du laboratoire d'histologie. Pour autant qu'aucune blessure pénétrante n'ait été causée par un instrument contaminé, le risque de s'infecter est pratiquement nul. En présence d'une de ces maladies transmissibles par le sang, l'autopsie ne doit pas être pratiquée par une femme médecin enceinte
- NB: Les directives spéciales pour les autopsies, surtout celles qui concernent les cas d'infection HIV ou de maladie de Creutzfeldt-Jakob, doivent être affichées et facilement accessibles. Cela vaut également pour les mesures d'urgence à prendre lors de blessure accidentelle au cours d'une autopsie normale ou à risque. L'ensemble du personnel médical et technique doit être régulièrement informé sur les mesures d'urgence à prendre lors d'une blessure. Aucune dérogation aux directives concernant les autopsies à risque ne doit être tolérée

L'autopsie lors d'une infection HIV suspectée ou avérée

- Faire l'autopsie dans une salle à part (si possible)
- Confier la réalisation de l'autopsie à une personne expérimentée
- Habillement de tous ceux qui participent à l'autopsie: bonnet, lunettes de protection, masque de type FP2 ou FP3 selon la SUVA, double paire de gants et/ou gants à maillons métalliques, tablier imperméable, blouse et pantalons (à usage unique), chaussures imperméables
- Personnel aidant à l'établissement du protocole, aux transports, à la photographie etc: ces personnes ne doivent en aucun cas entrer en contact avec le cadavre, son sang, ses sécrétions, ses excréments ou son sperme, cela pour éviter la contamination des ustensiles servant au transport
- Le médecin ainsi que le préparateur ne quittent pas la table d'autopsie tant que cette dernière n'est pas terminée
- La calotte crânienne est à ouvrir avec une scie à main ou avec une scie électrique oscillante munie d'un dispositif d'aspiration adéquat
- N'utiliser ni aiguilles, ni scalpels
- Dans la règle, les organes seront disséqués à l'intérieur du corps, puis laissés à l'intérieur de celui-ci. Éviter dans la mesure du possible la préparation à l'«aveugle» des organes du cou et/ou de ceux du petit bassin. Les organes seront photographiés à l'intérieur du corps ou sur la table d'autopsie
- Renoncer à une démonstration clinico-pathologique, ou la faire seulement après fixation préalable des organes
- Au terme de l'autopsie, les habits seront jetés comme du matériel infectieux
- Laver le corps avec une solution d'alcool éthylique à 80 %
- Nettoyage mécanique des instruments utilisés et de la table d'autopsie, puis laver à l'alcool éthylique 80 %. Déposer les instruments dans du Gigasept (mélange d'alcool) pendant 12 heures

L'autopsie lors d'une maladie de Creutzfeldt-Jakob suspectée ou avérée

Le centre de référence désigné par le DFSP pour les encéphalopathies spongiformes contagieuses se trouve à l'Institut de Neuropathologie du Département de Pathologie de l'hôpital universitaire de Zürich. Il est recommandé d'avoir recours au soutien de ce centre lors de l'investigation post-mortem d'une encéphalopathie spongiforme, cela également pour des examens complémentaires (analyse génique PrP et mise en évidence biochimique de la protéine PrPSC).

Une investigation neuropathologique est indispensable pour confirmer le diagnostic de maladie de Creutzfeldt-Jakob et/ou d'une autre encéphalopathie spongiforme. Ainsi l'autopsie ne peut pas être refusée. Si nécessaire, elle sera ordonnée par l'autorité compétente.

- Pour éviter une contamination de la table d'autopsie, celle-ci sera recouverte d'un drap imperméable (plastique ou autre) avant d'y déposer le corps
- Ouverture de la calotte crânienne avec une scie à main ou avec une scie électrique oscillante munie d'un système d'aspiration adéquat. Recouvrir auparavant le support avec une épaisse couche de cellulose
- Extraction et examen macroscopique du cerveau comme d'habitude

- Mise de côté de matériel non fixé après congélation dans l'azote liquide après consultation du centre de référence
- Fixation dans du formol tamponné à 4 %. Le cerveau et la solution de fixation sont infectieux! (marquer les bocaux en conséquence!)
- Le reste de l'autopsie peut se faire selon les recommandations concernant les infections au VIH

Décontamination:

- Incinérer la cellulose et le matériel à usage unique. Pour le matériel passé à l'autoclave, le faire sous vide
- Nettoyer les instruments et les surfaces de travail avec 2N NaOH (80g/l) ou de l'eau de Javel pendant 1 heure

Prise en charge du cerveau dans la maladie de Creutzfeldt-Jakob pour les examens histologiques et immunohistochimiques

- Le personnel doit porter des gants de sécurité. Il est hautement indiqué de procéder avec tout le soin nécessaire afin d'éviter toute blessure pénétrante accidentelle
- Le cerveau fixé au formol sera déposé et disséqué sur une table d'autopsie protégée par une toile de plastique, elle-même recouverte par une épaisse couche de cellulose. La toile plastique et la cellulose sont à incinérer avec les déchets infectieux de l'hôpital
- Examiner au moins 4 zones du cerveau et le cervelet. Plonger le tissu dans de l'acide formique à 100 % durant une heure, puis dans une solution fraîche de formol pendant 48 heures. Ce traitement fait que le tissu devient un peu cassant et plus difficile à couper pour l'histologie. Toutefois, sans cette mesure, les blocs de paraffine peuvent rester infectieux!
- Tous les instruments, gants etc., souillés par du matériel potentiellement infectieux, doivent être décontaminés. Les instruments entrés en contact avec du tissu fixé au formol mais sans traitement à l'acide formique ne seront pas décontaminés par l'autoclave mais plongés dans une solution de 2N NaOH pendant 1 heure
- Les restes de tissus, autres déchets et solutions de formol contaminés seront mis dans un récipient en plastique qui lui sera incinéré, comme tout déchet hospitalier infectieux

Blessures accidentelles lors d'une autopsie à risque

- Laisser saigner la plaie pendant quelques minutes, puis la nettoyer soigneusement avec du savon et enfin la désinfecter à l'alcool éthylique à 80 % ou au Sterilium
- Les lésions cutanées non pénétrantes acquises lors de l'autopsie d'un cas contagieux d'encéphalopathie spongiforme doivent être désinfectées avec une solution fraîche d'hypochlorure de sodium à 2,5 %, solution qui doit être immédiatement disponible en salle d'autopsie

- Lors de la contamination des yeux ou des muqueuses, laver abondamment les endroits contaminés. Nettoyer longuement les yeux sous l'eau courante ou les rincer avec une douche oculaire.
- Annoncer l'incident à son supérieur ainsi qu'au service de médecine du personnel pour des raisons médicales et d'assurance

Mesures à prendre pour maintenir un taux d'autopsie élevé

- Attirer l'attention des services cliniques sur de nouvelles publications au sujet des autopsies
- Documentation annuelle à l'attention des cliniciens au sujet du taux d'autopsie dans leur service par rapport aux autres services cliniques
- Conférences régulières à l'attention du personnel soignant, des médecins assistants et des chefs de clinique sur le sujet «autopsie»
- Mise à disposition du public, dans les services cliniques, d'une brochure au sujet des autopsies
- Proposer aux cliniciens de se charger d'informer la famille sur les résultats de l'autopsie

Bibliographie

- Bauer, T.M., Potratz, D., Goller, T., Wagner, A., Schafer, R.:* Quality control by autopsy. How often do the postmortem examination findings correct the clinical diagnosis? *Dtsch Med Wochenschr* 1991; 116:801–807.
- Bove, K.:* The challenge of using autopsy information for quality improvement. *Arch Pathol Lab Med* 2004; 128:11–12.
- Budka, H., Aguzzi, A., et al:* Konsensusbericht: Die Gewebsbehandlung bei Verdacht auf Creutzfeldt-Jakob-Krankheit und andere spongiforme Enzephalopathien (Prionen-Krankheiten) des Menschen. *Pathologe* 1996; 17:171–176.
- Durning, S., Cation, L.:* The educational value of autopsy in a residency training program. *Arch Intern Med* 2000;997–999.
- McPhee, S.J.:* Maximizing the benefits of autopsy for clinicians and families. What needs to be done. *Arch Pathol Lab Med* 1996; 120:743–748.
- Moore, G.W., Hutchins, G.M.:* The persistent importance of autopsies. *Mayo Clin Proc* 2000; 75:557–558.
- Rastan, A.J., Gummert, J.F., Lachmann, N., Walther, T., Schmitt, D.V., Falk, V., Doll, N., Caffier, P., Richter, M.M., Wittekind, Ch., Mohr, F.W.:* Significant value of autopsy for quality management in cardiac surgery. *J Thoracic Cardiovasc Surg* 2005; 129:1292–1300.
- Shojania, K.G., Burton, E.C., McDonald, K.M., Goldman, L.:* Changes in rates of autopsy-detected diagnostic errors over time. A systematic review. *JAMA* 2003; 289:2849–2856.
- Sonderogger-Iseli, K., Burger, S., Muntwyler, J., Salomon, F.:* Diagnostic errors in three medical areas: a necropsy study. *Lancet* 2000; 355:2027–2031.
- Steiner-Giertz, S., Zimpfer, A., Dirnhofer, S., Ludwig, Ch.:* Nicht jeder Lungentumor ist ein Bronchuskarzinom. *Schweiz MedForum* 2007; 7:462–464.
- Zarbo, R.J., Baker, P.B., Howanitz, P.J.:* Quality assurance of autopsy permit form information, timeliness of performance, and issuance of preliminary report. A College of American Pathologists Q-Probes study of 5434 autopsies from 452 institutions. *Arch Pathol Lab Med* 1996; 120:346–352.

Autopsie-Qualitätskontrolle

Autopsie Nr. _____ Sexe: F/M Âge: _____

Clinique _____

Date de l'autopsie: _____

Autopsie faite par: _____ supervisée par: _____

Maladie principale: _____

Cause de la mort: _____

		Points *	Retard (jours)
1.	Le diagnostic provisoire a-t-il été livré dans le délai d'une semaine?		
2.	Le diagnostic final a-t-il été livré dans le délai d'un mois?		
3.	Les constatations macroscopiques sont-elles décrites de façon suffisamment claire?		
4.	Le protocole est-il complet?		
5.	Les constatations histologiques sont-elles toutes Intégrées dans le rapport définitif?		
6.	Les diagnostics cliniques significatifs sont-ils Intégrés dans le rapport définitif?		
7.	Epicrise: les corrélations anatomo-cliniques sont-elles complètes et ont-elles été correctement Interprétées?		
8.	Le nombre des colorations spéciales est-il adéquat?		
9.	Le nombre des cowlorations spéciales est-il adéquat?		
Total de points			
* 1 = insuffisant 2 = suffisant 3 = bon (nombre de points: 8-24)			

Reviewer: _____

Il est recommandé de soumettre chaque année au moins 10 % des autopsies à un contrôle de qualité interne. Ce contrôle sera effectué par les superviseurs, en fonction de leur engagement dans ce secteur, et les résultats seront discutés au sein du staff médical.

L. Bubendorf, B. Bode-Lesniewska, R. Schöneegg, P. Dalquen,
C. Duc, M. Arnaboldi (Traduction française: C.Y. Genton)

Cytologie

Définitions

Cytologie de dépistage: pratiquée de nos jours essentiellement dans la prévention du carcinome du col utérin. La partie clinique de l'examen est entre les mains du gynécologue. La partie cyto-morphologique est réservée aux spécialistes en pathologie avec formation approfondie en cytopathologie, ou bien aux spécialistes en gynécologie avec formation en cytologie gynécologique bénéficiant de la conservation des acquis.

Cytopathologie clinique: Très largement utilisée dans le diagnostic des affections néoplasiques et non-néoplasiques (cytopathologie diagnostique). Pour des raisons de garantie de qualité, elle doit être réservée aux spécialistes en pathologie avec formation approfondie en cytopathologie.

Abréviations

LCT:	Laborantin(e) biomédical(e) avec formation supplémentaire en cytologie [cytotechnicien(ne)]
SSC:	Société Suisse de Cytologie
SSPath:	Société Suisse de Pathologie
IAC:	International Academy of Cytology
Cytopathologiste:	Synonyme pour spécialiste en pathologie avec formation approfondie en cytopathologie

Locaux

- Les laboratoires de cytologie doivent être installés à un endroit facilement accessible aux patients et cliniciens, proche d'un hôpital ou d'une clinique, de telle sorte que les avantages de l'examen cytologique en tant que méthode «bedside» puissent être exploités au mieux
- Des examens cytologiques extemporanés doivent être possibles
- Autant que possible, la cytologie de dépistage et la cytopathologie clinique ne devraient pas être séparées, ni géographiquement, ni personnellement
- Dans un Institut, cytopathologie et histopathologie devraient être localisés si possible dans le même bâtiment
- Même si l'intégration de la cytologie dans un institut de pathologie est hautement souhaitable, il est recommandé d'avoir des locaux et du personnel distincts pour la cytologie et l'histopathologie à l'intérieur de l'institut, cela pour préserver l'indépendance diagnostique nécessaire pour l'assurance de qualité

- Un service de cytologie doit disposer des locaux suivants :
 - Réception du matériel, enregistrement
 - Place de laboratoire la pour préparation et la coloration
 - Local de «screening», séparé du précédent
 - Secrétariat
 - Archives (rapports et lames)
 - Salle de réunion
 - En option: un local pour les ponctions à l'aiguille fine en ambulatoire (éventuellement équipée d'un appareil à ultrasons, cf. aussi point 7)

Personnel

- Tout laboratoire de cytologie doit être dirigé par un spécialiste en pathologie avec une formation approfondie en cytopathologie. La reconnaissance comme établissement de formation est soumise aux critères de la FMH
- La SSPath ne peut pas être tenue pour responsable des laboratoires de cytologie gynécologique qui ne sont pas dirigés par un spécialiste en pathologie avec formation approfondie en cytopathologie
- Dans les laboratoires qui ne sont pas dirigés par un(e) cytopathologiste à plein temps mais qui sont sous la responsabilité d'un consultant à temps partiel, la responsabilité de ce dernier pour le maintien d'un standard de qualité reconnu doit être réglée par voie de contrat
- Tout cytopathologiste doit avoir un(e) remplaçant(e) également cytopathologiste
- Dans les laboratoires avec plus de trois cytotechnicien(ne)s il est nécessaire d'avoir un(e) chef(fe) d'équipe (LCT). Cette personne devrait avoir au moins 3 ans d'expérience professionnelle et si possible posséder un diplôme de l'IAC
- Les travaux techniques du laboratoire doivent être effectués essentiellement par le personnel assurant le «screening». Il est recommandé de faire participer l'ensemble des LCT aux travaux techniques de préparation du matériel

Devoirs du (de la) cytopathologiste

- Direction médicale du laboratoire/de la division
- Contrôle de **tous les cas suspects et des cas positifs** (on peut raisonnablement estimer à 6000 par année le nombre de ces cas)
- Communication avec les médecins pourvoyeurs de matériel
- Responsabilité pour l'ensemble des diagnostics
- Participation à la formation des médecins (dans le cadre de la formation en pathologie et de la formation approfondie en cytopathologie)
- Formation des LCT. Celle-ci peut être confiée en partie à des LCT expérimenté(e)s
- Formation continue des collaboratrices et collaborateurs
- Assurance de qualité

Devoirs du chef (de la cheffe) du team

- Organisation de tout le déroulement des travaux cytotechniques
- Soutien de la direction médicale dans la formation et la formation continue des LCT
- Participation au «screening» (5000 lames/an) et aux travaux de laboratoire.
- Assurance de qualité dans les domaines cytotechniques (préparation, colorations, «screening»)
- Supervision de tous les travaux de laboratoire

Qualités requises des cytotechnicien(ne)s (LCT)

- Les cytotechnicien(ne)s participant au «screening» primaire devraient de préférence être en possession d'un certificat de capacité. Ce qui est déterminant est la note finale obtenue en cytologie dans une école de laborant(ine)s locale, voire dans une école de cytologie suisse ou étrangère (par ex. Ecole Suisse de Cytologie, Genève). Un(e) cytotechnicien(ne) devrait être en mesure d'évaluer en moyenne 40–60 lames par jour (soit 7500 à 10000 lames par an). Exceptionnellement, et à court terme seulement, on considère le nombre de 70 lames/jour comme possible, à condition de ne pas dépasser le nombre de 10000 lames par cytotechnicien(e) et par an
- Pour l'évaluation de 10 lames, il faudrait disposer en moyenne d'une heure. Environ un quart du temps de travail doit être consacré aux autres travaux de laboratoire
- Les normes énoncées ci-dessus (nombre de lames et temps à disposition) sont valables aussi bien pour la cytologie gynécologique de dépistage que pour la cytologie clinique
- Tout(e) cytotechnicien(ne) doit avoir accès à une formation continue et doit pouvoir participer au moins tous les trois ans à un cours de formation continue
- Dans la mesure du possible, tout(e) cytotechnicien(ne) assurant la supervision («screening» secondaire), devrait avoir un diplôme de l'IAC
- Lorsqu'un(e) cytotechnicien(ne) n'a plus fait de «screening» pendant une durée de 3 mois et plus, il (elle) devrait être soumis(e) à un entraînement particulier ainsi qu'à des contrôles plus fréquents lors de la reprise de son activité
- Les coûts de la formation continue minimale requise font partie intégrante des frais de laboratoire et de «screening» et ils doivent être pris en charge par le laboratoire

«Screening» et «rescreening»

- Fondamentalement, tous les frottis, y compris ceux provenant de la cytologie extra-génitale et/ou de ponctions à l'aiguille fine, devraient être examinés par un(e) cytotechnicien(ne)
- La responsabilité pour le «screening» et le rapport final [médecin, cytotechnicien(ne)] est enregistrée

- Les cytotechnicien(ne)s peuvent, par délégation de la part du médecin responsable, faire part directement au médecin demandeur des résultats sans particularités et/ou sans lésion néoplasique, que ce soit en cytologie gynécologique de dépistage ou en cytologie clinique exfoliative. Malgré cela, la responsabilité pour le diagnostic est portée par le (la) cytopathologiste
- Tous les frottis positifs pour une néoplasie ou d'autres lésions pathologiques doivent être vus par le médecin responsable. De même, c'est le médecin responsable qui évaluera toutes les aspirations à l'aiguille fine et qui posera le diagnostic final
- Une supervision du «screening» fait par des cytotechnicien(ne)s ayant moins de 3 ans d'expérience par le chef (la cheffe) du team ou par un(e) cytotechnicien(ne) aux qualifications correspondantes est recommandée
- L'organisation de la supervision est des compétences de chaque laboratoire
- La SSPath suit les directives de la FDA (Federal Drug Agency) aux USA en ce qui concerne le «screening» des frottis gynécologiques par des automates. A l'heure actuelle, seuls deux systèmes sont admis: le Thin Prep Imaging System (Hologic) et le FocalPoint (Tripath Imaging)
- Les constatations faites lors de la réévaluation des frottis sont enregistrées dans un système électronique

Equipement du laboratoire

L'équipement minimal en appareils comprend (Les appareils * ne sont pas absolument indispensables):

- Une place de travail couverte avec aspiration pour la manipulation des échantillons liquides et des sécrétions ainsi que pour les colorations
- Centrifugeuse, y compris une cytocentrifugeuse
- Automate pour la coloration*, moyens de filtration
- Automate pour couvre-objets*
- Automate pour la préparation de «monolayers»*
- Microscopes à fond clair
- Microscope à fluorescence*
- Un microscope multi-têtes de discussion

Tous les processus et méthodes de travail utilisés de routine dans un laboratoire doivent être consignés dans un classeur accessible à tous à chaque instant.

Les informations nécessaires au travail de secrétariat ainsi que celles relatives à la gestion interne de la qualité (GIQ) sont également consignées par écrit dans un classeur.

Archivage des frottis

Tous les frottis cytologiques seront gérés et archivés par l'unité de cytologie qui les a réalisés et/ou évalués.

Pour autant que la législation cantonale ne le prescrit pas autrement, les recommandations de la SSPath concernant la durée de conservation des frottis cytologiques sont les suivantes:

- | | |
|--|--------|
| 1. Cytologie gynécologique négative | 10 ans |
| 2. Cytologie gynécologique suspecte/positive | 20 ans |
| 3. Cytologie clinique | 20 ans |

- Deuxième avis**
- A la demande du (de la) patient(e) et/ou de son médecin traitant, les lames seront soumises en prêt au cytopathologiste désigné par les demandeurs d'un deuxième avis
 - Un rapport concernant ce deuxième avis sera dans tous les cas rédigé par le cytopathologiste consulté et adressé au premier cytopathologiste ayant rendu son avis. Une copie de ce rapport ne sera pas automatiquement envoyée au médecin traitant, mais seulement en accord avec le cytopathologiste ayant procédé en premier à l'examen du cas
 - Le cytopathologiste consulté est tenu à traiter correctement les frottis qui lui ont été provisoirement confiés (protéger de la lumière/couvrir les lames colorées au Papanicolaou) et à les restituer en bon état
 - Les consultations pour un deuxième avis demandé par un médecin ou son patient sont des prestations qui seront en principe facturées au patient

Enregistrement des données

- Chaque laboratoire doit disposer d'un système électronique pour la gestion des données
- Il est recommandé de disposer d'une «soft-ware» qui facilite la comparaison rétrospective des diagnostics cyto- et histologiques, cela dans la perspective d'une GIQ (gestion interne de la qualité) efficace
- Toutes les informations cliniques relatives aux examens cytologiques (réponses, résultats histologiques externes etc.) seront enregistrées avec les autres données du patient
- Le stockage des données se fait selon les mêmes principes que ceux qui régissent ce stockage dans les autres domaines de la pathologie (histopathologie, autopsie). Seront enregistrés en plus de l'identité du (de la) patient(e): la date du prélèvement, sa topographie, le diagnostic, la date de sa transmission, les rapports ultérieurs, éventuellement leur corrections, les données concernant la qualité du matériel

Rapport de cytologie

Ce sont les mêmes règles qui président à la rédaction des rapports de cytologie et d'histopathologie. Les rapports sont clairement structurés et contiennent tous une rubrique particulière pour :

- L'identification du patient
- Les renseignements cliniques
- Date de la réception du matériel
- Date du rapport et de sa signature
- Topographie (lieu de prélèvement du matériel)
- Description macroscopique avec mention du nombre de frottis réalisés
- Description microscopique
- Diagnostic
- Commentaire
- Description brève de la qualité du matériel, du degré de certitude du diagnostic, de l'éventuel degré de malignité (bénin/malin)

Recommandations générales

- Lors de la rédaction du rapport, les examens antérieurs et leurs résultats doivent être pris en considération
- Tous les diagnostics seront formulés en texte clair
- Lors de la formulation des diagnostics cytologiques, c'est en principe la terminologie usuelle en histopathologie qui sera utilisée
- Les éventuelles constatations faites ultérieurement seront communiquées au demandeur dans un rapport complémentaire
- Si de nouveaux aspects exigent la correction d'un rapport, il sera émis un rapport correctif à l'attention du demandeur
- Pour le codage des diagnostics dans le système de gestion des données, c'est le codage selon SNOMED qui autorise certaines adaptations individuelles, qui est recommandé
- Tous les rapports, à l'exception de ceux concernant un examen cytologique de dépistage gynécologique avec un résultat sans particularité, doivent être signés par le médecin responsable
- Pour les examens de dépistage gynécologique avec un résultat sans particularités, la signature de la personne chargée de la supervision du «screening» est jugée suffisante
- Dans tous les cas, la responsabilité du contenu des rapports appartient au médecin responsable

Recommandations particulières pour la cytologie gynécologique (de dépistage)

- Pour la cytologie de dépistage, c'est la classification selon Bethesda 2001 qui est recommandée. La mention de la classification selon Munich II et/ou celle selon Papanicolaou (modifiée) est facultative
- Les recommandations concernant les contrôles et les examens à la recherche des HPV sont celles publiées en 2006 (Bethesda Consensus Guidelines) ainsi que celles de la SSGO (2004) actualisées
- NB: La classification selon Bethesda (par ex. LSIL/HSIL) n'est valable que pour la cytologie et ne devrait pas être utilisée pour qualifier des altérations constatées en histologie

Gestion de la qualité

Diagnostiques cytologiques

- Pour faciliter la comparaison entre les résultats des examens cyto- et histologiques, ces deux types de matériel devraient être envoyés si possible au même laboratoire/institut
- Lorsque cela n'est pas réalisé, le médecin ayant demandé un examen cytologique qui s'est révélé positif devrait demander une copie de l'examen histologique à des fins de contrôle
- Les coupes histologiques, nécessaires au laboratoire de cytologie pour le contrôle de ses diagnostics cytologiques, devraient être mises à sa disposition sur demande expresse
- En cas de discordance entre les diagnostics cyto- et histologiques, tous les frottis concernés doivent être revus
- Les discordances mises en évidence seront communiquées au clinicien
- Toutes les informations cliniques significatives doivent être transmises par le médecin demandeur au laboratoire de cytologie
- Le feed-back clinique ainsi que les résultats histologiques reçus de l'extérieur seront régulièrement introduits dans le système électronique et mis à disposition de la GIQ

Mise à l'épreuve du standard technique du laboratoire

- La fixation, la technique de confection des frottis ainsi que la qualité de la coloration doivent être régulièrement contrôlés de manière standardisée, que ce soit par le (la) chef (cheffe) d'équipe ou par le médecin responsable
- La participation à des évaluations externes (par exemple pour le contrôle de qualité de l'immunocytochimie) est recommandée
- Les résultats doivent être enregistrés dans un protocole et intégrés dans la documentation de la gestion de qualité qui est à établir chaque année
- La durée d'un examen (délai écoulé entre la réception du matériel et la date de l'émission du rapport) doit pouvoir être objectivée et vérifiée par le système électronique

Rapport annuel concernant la qualité

Chaque laboratoire est tenu d'établir un rapport de qualité annuel.

Celui-ci doit mentionner:

- Le nombre des collaborateurs/collaboratrices (médecins, cytotechnicien(ne)s, autres)
- Le nombre des examens cytologiques reçus
- Le nombre des frottis réalisés et examinés
- Le nombre des examens spéciaux
- La liste des diagnostics posés
- Les protocoles des résultats des contrôles des standards de laboratoire
- La liste des défauts constatés et des mesures prises pour y remédier.
La documentation relative à la GIQ sera conservée pendant 10 ans au moins
- Les diagnostics faux-positifs et faux-négatifs doivent être discutés en commun avec tous (toutes) les LCT au microscope multi-têtes

Exigences vis-à-vis des demandeurs d'examens

Les données suivantes sont à exiger du médecin demandeur :

- Adresse de la clinique, du cabinet et N° de téléphone
- Identification du (de la) patient(e) : nom, nom de jeune fille, prénom(s), date de naissance complète, sexe, adresse privée, nom de la caisse maladie)
- Date du prélèvement, topographie, genre de matériel
- Adresses pour d'éventuels copies du rapport
- Données anamnestiques
- Renseignements concernant des examens cyto- et/ou histologiques antérieurs
- Renseignements concernant une éventuelle radio- et/ou chimiothérapie antérieure
- Résultats significatifs de l'imagerie médicale
- Diagnostic clinique, diagnostic différentiel
- Problème(s) à résoudre, question(s)

Pour les examens gynécologiques, les données suivantes sont également nécessaires :

- Date des dernières règles
- Anamnèse (hyper-, oligomenorrhée-, metro-, meno-metrorragies etc).
- Traitement hormonal antérieur, IUD (pessaire intra-utérin)
- Lors d'une gravidité, semaine de grossesse

Checkliste concernant la confection de frottis et remarques particulières

La sensibilité d'un examen cytologique dépend de :

- La qualité des frottis (fixation!)
- La qualité du «screening»
- La représentativité du matériel
- Le nombre de frottis

Il existe des exigences minimales pour les divers matériels cytologiques :**Frottis gynécologiques**

- Utiliser une spatule ou une brosse pour prélever le matériel
- Lors d'un contrôle annuel, déposer les fractions endo- et exocervicales sur le même porte-objet
- Lors de la répétition d'un frottis au vu d'un résultat pathologique, séparer les deux fractions endo- et exocervicales
- Technique: frottis conventionnels ou préparation en milieu liquide
- Technique en milieu liquide (par ex. Thin-Prep™, Surepath™)
- Avantages: Standardisation. Facilite les tests pour HPV. Moins de frottis inutilisables
- Désavantage: Coût plus élevé, pas obligatoirement pris en charge par les assurances maladie.
Coloration: Papanicolaou

Expectorations

- 2-4 frottis avec du matériel provenant de plusieurs fractions des expectorations
- Coloration: Papanicolaou. Pour les colorations spéciales, cf. sécrétions bronchiques
- Couvre-objet: 24×50 mm

Sécrétions bronchiques

- Commencer par centrifuger les liquides de rinçage bronchique
- Faire 3 frottis. Les échantillons envoyés séparément doivent être traités individuellement
- Coloration: Papanicolaou pour la mise en évidence de cellules tumorales. Colorations spéciales en plus, selon les questions posées: Grocott (champignons et pneumocystis), Ziehl-Neelsen (mycobactéries), MGG (May-Grünwald Giemsa, bactéries et granulocytes éosinophiles), Gram (bactéries) et Bleu de Prusse (sels ferriques [Fe³], possible sur un frottis coloré au Papanicolaou)
- Couvre-objet: 24×50 mm

Lavage broncho-alvéolaire (LBA)

- Centrifugation, puis réalisation d'une suspension cellulaire avec le sédiment
- Détermination du nombre de cellules dans la suspension

Examens conventionnels:

- Deux frottis conventionnels, Papanicolaou, 1 frottis MGG
- Si recherche d'une infection: faire en plus 2 frottis Papanicolaou, 1 frottis Grocott, 1 frottis Zeihl-Neelsen (possible sur frottis coloré au Papanicolaou), éventuellement frottis supplémentaires pour la mise en évidence de CMV par exemple
- Couvre-objet: 24 × 50 mm
- Photo cellule différentielle

Examens spéciaux:

- Préparation de cytopins (les conserver à -70° C)
- Selon la question, immunocytochimie pour la différenciation des lignées lymphocytaires, par ex: CD1a, CD2, CD3, CD4, CD8, CD20).
Alternative: FACS (fluorescence activated cell sorting)
- Immunofluorescence pour la mise en évidence d'agents pathogènes, par ex. Pneumocystis, CMV, RSV, Legionella pneumophila
- Coloration à l'auramine – rhodamine (fluorescence): myobactéries (examen moins compliqué qu'avec le Ziehl-Neelsen)

Epanchements

- Insister pour recevoir la totalité du liquide prélevé!
- Si le matériel de ponction est très abondant, le centrifuger en 2 fois
- 2–3 frottis Papanicolaou, évtl. 1 frottis MGG. On peut, le cas échéant, faire davantage de frottis pour d'éventuels examens en immunocytochimie. Ceux-ci ne sont pas réalisables sur un frottis préalablement coloré au MGG
- Couvre-objet: 24 × 50 mm
- Transformer le reste du sédiment en un bloc cellulaire si suspicion ou certitude de carcinose pleurale (voir ci-dessous)

Urine et lavages de vessie

- Selon la quantité, centrifuger en 1 ou 2 fois
- Réaliser 2 frottis de type cytopsin.
Alternative (si sédiment abondant): deux frottis
- Coloration: Papanicolaou. Feulgen pour un examen de cytométrie statique
- Couvre-objet: 24 × 50 mm

Liquide céphalorachidien

- Faire 2 frottis de type cytopsin
- Coloration: dans la règle, MGG. Papanicolaou si immunocytochimie ultérieure prévue

Ponctions à l'aiguille fine

- Technique: voir film (La ponction à l'aiguille fine, CD-ROM, EMH, Schweizerischer Ärzteverlag 2004. Durée: 12 minutes. ISBN 978-3-7965-2160-7)
- De meilleurs résultats sont obtenus quand c'est le cytopathologiste qui fait lui-même la ponction (PAF), guidée par ultrasons lorsque c'est possible
- Il est recommandé d'instruire les cliniciens d'autres spécialités (radiologues, gynécologues, ORL etc) susceptibles de faire des PAF et de les faire assister par des LCT pour la confection des frottis
- Coloration: Papanicolaou, évtl. MGG (thyroïde, ganglion lymphatique) ou DiffQuick (glandes salivaires, tumeurs des tissus mous – métachromasie de la substance extracellulaire fondamentale)
- Fixation: en général, une fixation immédiate par immersion dans une solution de Delaunay (acétone + alcool 100% 1:1, avec adjonction de 0,5 ml d'acide trichloracétique ad 1000.0) est à préférer à une fixation par spray. Elle est plus simple et plus rapide à réaliser, elle évite les artéfacts de dessiccation et représente dans la majorité des cas la situation la plus favorable pour réaliser des examens immunocytochimiques ultérieurs. La coloration MGG peut aussi se faire sur des frottis fixés par séchage
- Couvre-objet de 24–50mm
- En option: confection de blocs cellulaires avec une partie du matériel de ponction, ce qui permet de réaliser toute une palette d'examen complémentaires (cf ci-dessous)

Techniques supplémentaires pour résoudre des problèmes particuliers**Microdissection au laser**

- Enrichissement en cellules tumorales pour des examens basés sur la PCR (par ex. séquençage d'EGFR lors de carcinomes bronchiques non à petites cellules)
- Système Arcturus (Arcturus Engineering, Mountain View, CA). Principe: transfert de cellules au moyen de la chaleur sur un «tampon» situé sur le couvercle du tube
- PALM Microlaser Technologies AG (Zeiss). Principe: des cellules sont disséquées au laser et catapultées dans le couvercle d'un tube Eppendorf

Technique du bloc cellulaire

- Fixation des cellules sédimentées dans du formol et inclusion dans un bloc de paraffine

Avantages:

- Permet d'effectuer de très nombreux examens immunohistochimiques sur des coupes sériées, comme en histologie
- Possibilité d'archivage optimal des cellules pour d'éventuels examens ultérieurs (par ex. marqueurs prédictifs)
- Archivage de matériel pour des travaux de recherche ultérieurs

La technique du bloc cellulaire est complémentaire à la cytologie conventionnelle et représente une option valable dans tous les cas où l'on dispose d'un sédiment cellulaire suffisant (surtout épanchements). Toutefois, elle ne représente pas une

vraie alternative ni ne remplace la cytologie conventionnelle. On peut la mettre en œuvre surtout dans les cas où des examens immunocytochimiques exhaustifs sont prévisibles, ou lorsque l'archivage de matériel semble opportun en vue d'examens diagnostiques et/ou prédictifs ultérieurs.

L'examen cytologique rapide (ROSE: «rapid on site evaluation»)

Dans certaines situations particulières, un examen rapide de frottis cytologiques peut considérablement augmenter la valeur et l'impact diagnostique d'une PAF. À l'aide d'une coloration rapide (préférentiellement Papanicolaou ou H&E), la représentativité d'un matériel de ponction peut être estimée durant la consultation, ou bien (en présence d'un(e) cytopathologiste), un diagnostic affirmatif peut déjà être posé. Cette procédure ROSE est surtout recommandée lors d'examens endoscopiques et/ou de PAF dirigée par ultrasons. Pour l'évaluation de la représentativité du matériel, des LCT peuvent être sollicités.

La cytologie en milieu liquide (liquid based cytology LBC): cytologie extragénitale

La technique LBC peut aussi être utilisée en cytologie non-gynécologique. Toutefois, son utilisation généralisée n'est pas recommandée dans ce domaine. Ses avantages et ses désavantages sont à évaluer dans chaque cas particulier.

Avantages:

- Transport simple des échantillons du médecin demandeur au laboratoire
- Meilleure standardisation, moins d'artefacts de fixation, moins de frottis, arrière-plan propre
- Le reste du matériel reste disponible pour des examens complémentaires moléculaires (immunocytochimie, FISH, PCR)
- Selon le milieu utilisé, les cellules peuvent être conservées à la température ambiante durant 3 semaines (solution CytoRich®) et même jusqu'à 3 mois (solution PreservCyt®)

Désavantages:

- La morphologie et l'architecture cellulaires sont modifiées par rapport aux frottis conventionnels
- Perte du matériel d'arrière-plan significatif (par ex. colloïde, nécrose)
- Pas de possibilité immédiate d'évaluation «on-site»
- Coûts plus élevés

La technique LBC peut être très opportune, surtout dans les situations suivantes:

- Des examens complémentaires sont à prévoir (par exemple PAF de ganglions avec suspicion de lymphome, immunocytochimie ER/PR lors d'un carcinome du sein)
- Lorsque les frottis conventionnels sont de qualité médiocre (par ex. fixation insuffisante de PAF de la thyroïde ou du sein)

Immunocytochimie

- Indications: fondamentalement les mêmes qu'en histopathologie
- Matériel: frottis, cytopspins, milieu liquide (LBC), colorés selon Papanicolaou ou non colorés (selon problème et AC)

Détermination immunologique du phénotype au moyen de la FACS (Fluorescence activated cell sorting)

- Caractérisation de proliférations lymphatiques non-blastiques dans des suspensions cellulaires de PAF (surtout ganglions lymphatiques) et liquides (épanchements, LBA, LCR)
- Faire la distinction entre processus réactifs et proliférations de cellules B néoplasiques au moyen des réactions antigène-anticorps avec les chaînes légères lambda et kappa des immunoglobulines
- Mise en évidence de la clonalité dans le diagnostic des lymphomes B. La détermination du type de lymphome au moyen du profil d'expression de CD5, CD10 et CD23 est souvent possible (LLC/lymphome lymphocytaire, lymphome des cellules du manteau, lymphome folliculaire, lymphome de la zone marginale)
- Particulièrement utile pour exclure un lymphome indolent et pour le diagnostic des récurrences de lymphomes, mais aussi utilisable lors d'un diagnostic primaire
- L'analyse FACS n'est pas appropriée pour le diagnostic des lymphomes blastiques, de la maladie de Hodgkin ou des lymphomes à cellules T

Cytométrie quantitative (DNA/ploïdie)

Indications:

- Comme paramètre pronostique et pour un grading objectif de tumeurs malignes (pas ex. carcinome mammaire, prostatique, urothélial, thyroïdien)
- Pour l'évaluation du pronostic (du potentiel d'agressivité) lors des tumeurs borderline de l'ovaire et des néoplasies thyroïdiennes
- Evaluation du degré de malignité ou confirmation de celle-ci en présence de cellules atypiques suspectes de malignité (DD avec des altérations cellulaires réactives) provenant d'un épithélium malpighien (par ex. brossages de la cavité orale, col utérin) ou d'un épithélium cylindrique (par ex. voies biliaires, canal pancréatique, œsophage de Barrett)

FISH (Fluorescence in situ hybridization)

- En cytologie, ses indications sont fondamentalement les mêmes qu'en histologie
- En font partie, entre autres, la recherche de translocations (lymphomes et sarcomes) ainsi que des amplifications (par ex. HER2 dans les carcinomes mammaires et NMYC dans les neuroblastomes)

Applications FISH particulières à la cytologie:

- UroVysion® dans la cytologie du tractus urinaire. Indication principale: investigation d'atypies cellulaires peu claires (par ex. après traitement intravésical au BCG)
- LA Vysion® pour la cytologie broncho-pulmonaire. Indication: investigation d'atypies cellulaires peu claires

Diagnostic du HPV en cytologie gynécologique de dépistage

- Technique: PCR (Polymerase Chain Reaction) ou Hybrid Capture® 2 DNA Test
- Indication: recommandé lors de ASC (ASC-US et ASC-H) ainsi que AGC. Examen facultatif chez les patientes > 30–35 ans avec SIL

Références**Cytologie extragénitale**

Spieler, P., Ammann, M., Schönegg, R.: Die Feinnadelpunktion. Kleiner Eingriff – grosse diagnostische Aussagekraft. Aspekte einer minimal invasiven Diagnosemethode. *Pathologe*. 2007 Sep;28(5):325–33.

Coindre, J.M., Blanc-Vincent, M.P., Collin, F., Mac Grogan, G., Balaton, A., Voigt, J.J.: FNCLCC; Standards, Options and Recommendations; Ligue Contre le Cancer; Fédération Hospitalière de France; FNCHRU; Fédération Française de Cancérologie. [2001 Standards, Options and Recommendations: practice guidelines for difficult diagnoses in surgical pathology or cytopathology in cancer patients. *Ann Pathol*. 2003 Oct;23(5):460–70.

Layfield, L.J., Elsheikh, T.M., Fili, A., Nayar, R., Shidham, V.: Papanicolaou Society of Cytopathology. Review of the state of the art and recommendations of the Papanicolaou Society of Cytopathology for urinary cytology procedures and reporting: the Papanicolaou Society of Cytopathology Practice Guidelines Task Force. *Diagn Cytopathol*. 2004 Jan;30(1):24–30.

SGPath: Empfehlungen der SGPath bezüglich Besitzverhältnisse des Untersuchungsgutes, Archivierung und Datenschutz (Beschluss 18.1.1994). Erhältlich durch Sekretär der SGPath (1994).

Brit Soc Clin Cyt: Recommended code of practice for laboratories providing a cytopathology service 1997. *Cytopathology* 8, Suppl. 1, 1–26 (1997).

Zweifel, R., Stamm, B.: Erfahrungen mit dem Zellblock in der zytologischen Routinediagnostik. *Schweiz Med Forum* 2007;7:548–551.

Hoda, R.S.: Non-gynecologic cytology on liquid-based preparations: A morphologic review of facts and artifacts. *Diagn Cytopathol*. 2007 Oct;35(10):621–634.

Ylagan, L.R., Zhai, J.: The value of ThinPrep and cytospin preparation in pleural effusion cytological diagnosis of mesothelioma and adenocarcinoma. *Diagn Cytopathol*. 2005 Mar;32(3):137–44.

Bubendorf, L., Grote, H.J., Syrjänen, K.: Molecular Techniques. In: *Comprehensive Cytopathology*, 3rd Edition. Marluce Bibbo and David Wilbur (Eds). Elsevier, London. In Press.

Savic, S., Bubendorf, L.: Fluoreszenz in situ Hybridisierung: eine neue diagnostische Dimension in der Zytologie. *Pathologe*. 2007 Sep;28(5):384–392.

Diacon, A.H., Schuurmans, M.M., Theron, J., Louw, M., Wright, C.A., Brundyn, K., Bolliger, C.T.: Utility of rapid on-site evaluation of transbronchial needle aspirates. *Respiration*. 2005 Mar–Apr;72(2):182–8.

Eloubeidi, M.A., Tamhane, A., Jhala, N., Chhieng, D., Jhala, D., Crowe, D.R., Eltoun, I.A.: Agreement between rapid onsite and final cytologic interpretations of EUS-guided FNA specimens: implications for the endosonographer and patient management. *Am J Gastroenterol*. 2006 Dec;101(12):2841–7.

Zhu, W., Michael, C.W.: How important is on-site adequacy assessment for thyroid FNA? An evaluation of 883 cases. *Diagn Cytopathol*. 2007 Mar;35(3):183–6.

Böcking, A.: Standardisierte Befunderstellung in der extragenitalen Zytologie. *Pathologe* 19, 235–258 (1998).

Cytologie gynécologique

Wright, T.C. Jr., Massad, L.S., Dunton, C.J., Spitzer, M., Wilkinson, E.J., Solomon, D.: For the 2006 ASCCP-Sponsored Consensus Conference. 2006 consensus guidelines for the management of women with abnormal cervical screening tests. *J Low Genit Tract Dis*. 2007 Oct;11(4):201–22.

Arbeitsgruppe «Guideline Zervixabstriche» der Schweizerischen Gesellschaft für Gynäkologie und Geburtshilfe: Guideline zum Vorgehen bei suspektem und positivem zytologischem Abstrich der Cervix Uteri.

Schweizerische Ärztezeitung 2003;84:82–92. Überarbeitete Fassung 2004, Version 2.4 www.sggg.ch/D/guidelines/index.asp

Jones, B.A.: Rescreening in gynecologic cytology. Rescreening of 8096 previous cases for current low-grade and indeterminate-grade squamous intraepithelial lesion diagnoses – a College of American Pathologists Q-Probes study of 323 laboratories. *Arch Pathol Lab Med* 120, 519–22 (1996).

Diehl, A.R., Prolla, J.C.: Rapid rescreening of cervical smears for internal quality control. *Acta Cytol* 42, 949–53 (1998).

URLs avec les recommandations d'autres Sociétés

NCI Bethesda 2001 System Web Atlas: <http://nih.techriver.net/>

Bethesda 2001 terminology: <http://bethesda2001.cancer.gov/terminology.html>

Papanicolaou Society of Cytopathology: <http://www.papsociety.org>

American Society of Cytopathology: <http://www.cytopathology.org>

Société Française de Cytologie Clinique: http://www.francesfcc.org/recommandations_049.htm

H.R. Zenklusen (Traduction française: H.-A. Lehr)

Pathologie chirurgicale

Prélèvement, préservation, identification et transport du matériel

La qualité d'un examen anatomopathologique dépend des prélèvements chirurgical et endoscopique corrects. Des directives devraient être mises à la disposition des cliniciens concernant le prélèvement, la fixation, l'orientation, l'identification, les précautions concernant le transport, ainsi que les renseignements cliniques nécessaires.

Prélèvement et orientation du matériel

Un prélèvement pour un examen histopathologique devrait idéalement être représentatif pour la lésion entière. Le matériel ne devrait pas être fragmenté et incisé, mais envoyé en totalité au laboratoire de pathologie. Si une partie du matériel doit être prélevée à des fins de recherche ou d'études spéciales, la prise en charge doit se faire dans un laboratoire de l'institut de pathologie et par un pathologiste. Le transfert de matériel pour des buts de recherche doit être organisé de façon telle que le matériel prélevé peut idéalement être retourné en pathologie pour des buts diagnostiques si le pathologiste juge que ceci est nécessaire pour arriver à un diagnostic correct.

En cas de biopsies orientées et de pièces de résection nécessitant une orientation, le chirurgien doit marquer le matériel (par ex. avec des fils) pour permettre une orientation de la pièce en 3D. Les repères doivent être documentés sur la feuille de demande d'examen et idéalement indiqués dans un schéma.

Fixation / préservation

Pour certaines études spéciales (pathologie moléculaire, immunofluorescence, cytogénétique, cytométrie, le matériel doit être acheminé en pathologie à l'état frais, non fixé. Les cliniciens devraient être informés quant à ces indications. De même, le nom d'une personne de contact devrait être communiqué en cas d'envoi de matériel non fixé. Si le matériel est fixé immédiatement après résection, il faut respecter la relation volumétrique entre tissu et formol (1:10). Le fixatif standard est toujours le formol tamponné dans une solution de 4%. Pour certains tissus, des fixatifs spécifiques peuvent être nécessaires (reins, testicules) et ceci doit être communiqué au clinicien. En cas de problèmes de fixation (par ex. si le matériel est envoyé non fixé, insuffisamment fixé, ou fixé quand il aurait dû être envoyé frais) ceci doit être documenté lors de la réception du matériel et mentionné dans le rapport histologique. De plus, le demandeur doit être informé de la procédure correcte.

Transport

Les modalités du transport pour le tissu frais, non fixé, doivent être définies entre demandeur et pathologiste (transport interne de l'hôpital, taxi, tube, etc.). Le demandeur en assume la responsabilité pour le transport effectif. Si le matériel arrive trop tard, date et heure doivent être documentés à la réception.

Identification du matériel

Le demandeur qui a réséqué le matériel est responsable de l'identification correcte de l'échantillon. Chaque flacon doit être étiqueté avec le nom du patient, la date de naissance, un numéro (en cas de plusieurs prélèvements par patient) et la localisation du prélèvement. Chaque matériel doit être listé sur la feuille de demande d'examen utilisant les mêmes numéros consécutifs que ceux écrits sur les échantillons.

Données concernant le demandeur (demande d'examen)

Chaque échantillon doit être accompagné d'une «demande d'examen» complètement remplie. Un formulaire suffit pour plusieurs prélèvements. Dans ce cas, chaque prélèvement doit être identifié, numéroté, et décrit sur la demande d'examen. Les informations sur le prélèvement doivent être identiques aux informations figurant sur la demande d'examen. La demande d'examen doit mentionner les données suivantes:

- Nom (incl. Nom de jeune fille) et prénom du patient
- Sexe
- Date de naissance
- Numéro de séjour du patient (en cas de patient hospitalisé)
- Adresse privée du patient et celle de l'hôpital
- Date et heure du prélèvement
- Anamnèse, renseignements cliniques et données de laboratoire
- Diagnostic clinique et diagnostic différentiel
- Localisation et type du prélèvement
- Résultat d'études histologiques et cytologiques antécédentes
- Questions au pathologiste
- Mention de risque infectieux connus (identification spécifique du formulaire)
- Nom adresse, et numéro de téléphone du demandeur
- Nom(s) des médecins traitants

Les feuilles de demande doivent être archivées selon les règlements cantonaux.

Réception du matériel par le pathologiste

Les heures d'ouverture de la réception doivent être réglées et publiées. La réception de matériel en dehors des heures d'ouverture régulières de la réception doit être organisée individuellement pour chaque cas entre pathologiste et demandeur. Au moment du dépôt d'un matériel dans un endroit défini, le pathologiste prend la responsabilité de la prise en charge du matériel. Néanmoins, le pathologiste peut prendre la décision de refuser la réception d'un matériel, si les conditions décrites ci-dessus ne sont pas remplies (par ex. si la demande d'examen n'a pas été remplie,

si le matériel n'est pas correctement identifié, etc.). Dans ce cas, le demandeur doit être contacté. Si les informations nécessaires ne sont pas fournies, le matériel est renvoyé au demandeur. Ces cas doivent être spécifiquement documentés. Au moment où un matériel est accepté, il doit être muni d'un numéro. En règle générale, chaque échantillon reçoit un numéro séparé et ainsi, plusieurs numéros peuvent être attribués à un seul patient. Date et heure de la réception du matériel doivent être documentées.

Contrôle de qualité des prélèvements

Chaque cas pour lequel un problème a été noté concernant le prélèvement, la fixation, le transport, ou l'identification doit être spécifiquement documenté. Les feuilles de demande d'examen doivent régulièrement être contrôlées et si un défaut est régulièrement constaté pour certains demandeurs, ce dernier doit être contacté et informé de ce problème défaut. Le demandeur doit spécifiquement noter des maladies infectieuses (HIV, hépatite, tuberculose).

Examens extemporanés

Indication

- Diagnostic histologique intra-opératoire, pour définir la procédure opératoire
- Études des tranches de section pour présence de tumeur
- Décision, si le matériel est représentatif est suffisant pour une étude approfondie ultérieure
- Prélèvement de matériel frais pour études spéciales
- Identification de tissu

Le résultat d'un examen extemporané dépend de l'indication correcte, de la qualité des renseignements cliniques, de la question du demandeur, de la qualité du matériel, et de la compétence du pathologiste. La prise en charge d'examen extemporané doit être définie et documentée par écrit par chaque institut. Y compris sont des guidelines concernant l'identification et le choix du matériel pour l'étude, la congélation, la cryocoupe, et la coloration du matériel. Est à définir la manière selon laquelle le résultat de l'examen est documenté et communiqué au demandeur.

Prélèvement, conservation, identification et transport du matériel

En ce qui concerne le prélèvement du matériel, il est essentiel que les renseignements de la part du chirurgien fussent pour pouvoir orienter la pièce et prendre une décision informée sur le choix du tissu qui sera examiné en extemporané. Le matériel ne devrait idéalement pas contenir du tissu osseux. Le matériel frais doit être transporté en pathologie le plus vite possible. Si ce transport dure plus que quelques minutes, le matériel doit être transporté sur glace (sans contact direct entre tissu et glaçons/ liquides physiologiques). Chaque problème relatif à la préservation du matériel doit être documenté. Le demandeur note l'heure de départ du matériel du bloc op, le pathologiste l'heure de réception en pathologie. Des délais prolongés doivent être spécifiquement documentés.

Un échantillon doit être accompagné d'un formulaire «demande d'examen» rempli adéquatement. Il doit spécifiquement être mentionné que l'on demande un examen extemporané. Alternativement, un formulaire spécial pour un examen extemporané peut être utilisé. Les renseignements suivants sont obligatoires:

- Anamnèse, diagnostic clinique
- Question spécifique de la part du chirurgien
- Renseignements concernant un risque d'infection connu
- Résultats d'études histologiques et cytologiques antécédentes
- Numéro de téléphone du demandeur

Un pathologiste peut refuser un examen extemporané, si les conditions ci-dessus ne sont pas remplies (par ex. demande d'examen lacunaire, identification inadéquate ou ambiguë du matériel, mauvaise indication pour l'examen). Dans ce cas, il va immédiatement contacter le demandeur pour obtenir l'information nécessaire ou pour discuter l'indication pour l'examen. La décision de se passer d'un examen extemporané doit être prise d'un commun accord par le pathologiste et le demandeur. Les cas pour lesquels un examen extemporané est refusé, doivent être documentés, en précisant les raisons pour cette décision. Les conditions pour un examen extemporané durant ou en dehors les heures officielles d'ouverture doivent être documentées et communiquées au demandeur (par ex. par l'envoi d'une brochure).

Paillasse

Le place de travail doit remplir des conditions spécifiques à un examen extemporané. La place doit être bien illuminée, la surface doit pouvoir être facilement désinfectée, non poreuse. Les instruments incluent des instruments de dissection, règle, balance, une station pour la congélation du tissu, un cryostat, et une station de coloration. Des médias pour culture et des fixatifs spéciaux (par ex. glutaraldéhyde) doivent être facilement atteignables. La place de travail doit être régulièrement contrôlée et désinfectée par une personne en charge. Cette personne vérifie également les instruments. Les heures de contrôle et de nettoyage de la place de travail et du cryostat, ainsi que les solutions pour coloration (normalement une fois par jour) doivent être documentées dans un carnet.

Analyse macroscopique du matériel soumis pour examen extemporané

La description macroscopique doit se faire par un pathologiste expérimenté. Cette description fait part du rapport définitif. Le pathologiste décide, sur la base de l'étude macroscopique si un diagnostic définitif peut être rendu. Dans ce cas, une analyse histologique classique est effectuée au lieu de l'examen extemporané. Le pathologiste responsable décide si des parties du matériel doivent être prélevées pour des études spéciales (microbiologie, pathologie moléculaire, microscopie électronique). Si nécessaire, le pathologiste effectue des empreintes pour des études cytologiques et/ou des analyses accessoires (par ex. cytométrie).

Kryostatschnitte

Les kryocoupes doivent être effectuées par une personne expérimentée. Le pathologiste examine la qualité des coupes et décide si des recoupes au même niveau ou en profondeur sont nécessaires. Les lames avec kryocoupes doivent être marquées avec un numéro du cas ou le nom du patient avec un crayon indélébile. Il faut soigneusement veiller à ce qu'un mélange de lames soit évité.

Analyse microscopique des examens extemporanés

L'analyse des examens extemporanés se fait par un pathologiste expérimenté, qui est informé des renseignements cliniques et –si présents- des résultats d'analyses histo- et cytologiques antérieurs. Ceux-ci doivent lui être communiqués par le demandeur. En cas d'incertitude, un second pathologiste doit être consulté. Ceci peut se faire directement ou par télépathologie.

Un diagnostic doit être rendu seulement si l'interprétation est non ambiguë. Si le diagnostic n'est pas certain, le demandeur est informé et un diagnostic descriptif avec un diagnostic différentiel est rendu.

Transmission du résultat

Le résultat d'un examen extemporané doit être communiqué immédiatement au chirurgien – en son via le personnel non médical. Si le chirurgien n'est pas atteignable, le résultat peut être communiqué à un autre collègue (par ex. un anesthésiste). Le résultat peut être communiqué par voie directe, par téléphone ou par interphone.

Le pathologiste qui rend le diagnostic doit donner son nom, le nom du patient concerné, le type de prélèvement, et le diagnostic. Le chirurgien donne également son nom et annonce la réception du diagnostic en répétant le diagnostic rendu. Le diagnostic rendu, l'heure de communication et le nom du chirurgien sont documentés sur la feuille de demande d'examen. Le diagnostic extemporané doit également être mentionné dans le rapport définitif.

Archivage

Les lames histologiques d'un examen extemporané doivent être archivées selon les mêmes principes que les lames définitives. Le reste du matériel frais est fixé et inclus en paraffine pour examen anatomopathologique définitif.

Contrôle de qualité (cf. chapitre séparé)

La qualité de l'examen extemporané doit être revue concernant l'indication (adéquate), le délai, et la concordance avec le diagnostic définitif. Le chirurgien est responsable pour la pose d'indication. Le pathologiste doit veiller à ce que le chirurgien suive les critères établis. Le pathologiste peut refuser un examen extemporané si le diagnostic définitif est inchangé ou rendu impossible et s'il juge que l'examen ne va

pas mener à un diagnostic qui résolve le dilemme du chirurgien. Un contrôle de qualité régulier doit également être effectué relativement aux points suivants:

- Indication correcte de la part du chirurgien, spécifiquement à la question de savoir le résultat sert à modifier l'approche chirurgicale
- Est-ce que l'examen extemporané a rendu le diagnostic définitif plus difficile, voire impossible

Il est difficile de définir combien de temps un examen extemporané peut durer. Le temps entre réception du matériel et la communication du matériel doit être documenté périodiquement. Des déviations importantes du temps moyen doivent être investiguées et des mesures correctives réalisées. Les points suivants doivent également être contrôlés régulièrement et systématiquement:

- Concordance/divergence entre diagnostics extemporané et définitif
- Est-ce que la divergence avait des conséquences cliniques (importantes?)
- Quelle était la raison de cette divergence?
- Est-ce que reporter le diagnostic était justifié

Les raisons les plus fréquents d'une divergence entre examens extemporané et définitif sont:

- Prélèvement inadéquat par le chirurgien
- Renseignements cliniques inadéquats/erronés
- Problèmes avec l'identification du matériel (échange d'échantillons dans la salle d'op ou l'institut de pathologie)
- Mauvaise sélection du tissu pour l'examen extemporané par le pathologiste (lésion macroscopiquement pas reconnue, lésion insuffisamment entamée)
- Qualité de la kryocoupe inadéquate et/ou tissu insuffisamment entamé
- Problème de coloration
- Problème d'interprétation de l'image histologique par le pathologiste

Les conséquences des divergences entre résultat extemporané et définitif peuvent être classées comme:

- Mineures, sans conséquences pour le traitement du patient
- Majeures, avec conséquences pour le traitement du patient

Un exemple pour le contrôle de qualité pour les examens extemporanés se trouve dans l'appendice de ce chapitre.

Examens macroscopique et histologique, et prélèvement de blocs tissulaires

En principe, tout le matériel provenant des patients doit être examiné. Les exceptions les plus importantes sont:

- Prothèses et corps étrangers (i. E. Métal) qui ne permettent pas d'examen histologique
- Dents (examen histologique possible après décalcification prolongée)
- Tissu normal, réséqué dans le contexte d'opérations esthétiques

Examen macroscopique

L'examen macroscopique est un élément clef de l'examen anatomo-pathologique. Il inclut la description du matériel soumis, le choix du tissu à examiner histologiquement, et le choix des techniques appliquées. Dans ce but, le pathologiste et le personnel médico-technique ont besoin de locaux adaptés et de moyens techniques, qui correspondent aux normes ergonomiques et de sécurité. Il doit exister des instructions pour la sécurité personnelle et la sécurité au lieu de travail. Il est recommandé d'utiliser la brochure de la SUVA «Prévention de maladies professionnelles dans des laboratoires anatomo-pathologiques», N°25, Décembre 1993, N+ de commande 2869/25d). Il est impératif que la place de travail soit munie d'un système de ventilation pour éliminer des «DAEMPFE» de formol. Une liste doit documenter tous les instruments et appareils nécessaires pour l'examen anatomopathologique.

Les installations, appareils, et instruments doivent régulièrement être contrôlés, nettoyés, et maintenus sous la responsabilité du chef de laboratoire. Les contrôles, nettoyages, et travaux de maintenance doivent être documentés.

L'examen macroscopique doit être fait par un pathologiste expérimenté ou par un assistant sous sa surveillance. Les matériels, dont l'examen macroscopique ne nécessite pas de connaissances professionnelles, peuvent être faits par un laborantin expérimenté (biopsie à l'aiguille, copeaux de prostate, etc.).

Un institut de pathologie doit disposer d'instructions écrites pour la description et la prise en charge de pièces opératoires. Les pré-réquisitons minimales doivent être documentées dans des check-lists. Les instructions doivent être datées et régulièrement actualisées. Ils doivent inclure des informations concernant la fixation du tissu ainsi que des indications pour des examens spéciaux (immunohistochimie, cytogénétique, microscopie électronique, etc.).

Lors de la prise en charge du tissu en pathologie, celui-ci doit être identifié et les coordonnées comparées aux informations sur le formulaire «demande d'examen». En cas de divergence, le demandeur doit être contacté. Des renseignements obtenus dans une seconde intention doivent être documentés sur le formulaire «demande d'examen» **ou dans le rapport pathologique.**

La description macroscopique d'un tissu doit inclure:

- La taille/volume des pièces de résection et de fragments supplémentaires,
- Le poids (pour des organes endocrines, des tumeurs, des pièces d'hystérectomie, etc.)
- La localisation anatomique
- La taille de la lésion
- La relation de la lésion avec les structures anatomiques préexistantes,
- L'aspect de la surface et de la coupe, la forme, la couleur et la consistance de la lésion
- L'interaction entre la lésion et le tissu avoisinant
- Le distance entre la lésion et les tranches de section

Le/la laborantin/e documente sur le formulaire «demande d'examen» ou dans l'ordinateur

- Le numéro de laboratoire
- Le site de prélèvement
- Le nombre de fragments
- Les colorations demandées par le pathologiste
- Si le matériel est inclus en totalité ou partiellement
- Le prélèvement de tissu pour des examens spéciaux
- Photodocumentation

Il est recommandé de photodocumenter des pièces intéressantes, rares ou inhabituelles pour la formation et une potentielle publication ultérieure. Des dessins schématiques, des photos ou des photocopies des pièces opératoires complexes devraient être effectués afin de documenter le site des prélèvements tissulaires pour l'examen histologique.

Les pièces de résection devraient être fixées dans des conditions optimales selon leurs dimensions. La qualité des solutions de fixation devrait être surveillée par le chef du laboratoire.

Le site et le nombre de blocs tissulaires est défini par la nécessité de documenter toute pathologie macroscopiquement détectée, par les recommandations nationales (ce document) pour les différentes pièces de résection/organes, permettant ainsi une classification TNM, et par la nécessité de se prononcer sur la situation des tranches de section. Le nombre de blocs dépend également des renseignements et questions cliniques et des antécédents (moins de blocs représentatifs pour une réduction mammaire de visée esthétique versus une réduction mammaire en cas de carcinome controlatéral). Pour cette raison, un nombre exact de blocs tissulaires n'a pas été inclus dans ces recommandations nationales.

Technique histologique

L'institut doit disposer d'un laboratoire avec les moyens techniques de techniquer les pièces de résection, d'inclure les blocs et de le couper, et de les colorer avec des colorations standard et spéciales.

Le laboratoire doit être conforme aux exigences d'ergonomie et de sécurité. Un inventaire de tous les appareils et instruments de laboratoire doit exister et ils doivent régulièrement être contrôlés, nettoyés, et maintenus professionnellement sous la responsabilité du chef de laboratoire. Ces mesures de contrôle, de nettoyage, et de maintenance doivent être documentées. Les instructions techniques doivent être collectées dans un dossier du laboratoire qui devrait contenir également des recommandations concernant la protection et la sécurité sur la place de travail. Des solutions potentiellement toxiques ou inflammables doivent être étiquetées comme telles et stockées selon les recommandations de la «police du feu». Le personnel doit être informé sur le danger des réactifs/solutions, ainsi que sur les mesures de protection lors de leur manipulation.

La qualité des réactifs/solutions doit être surveillée et sous la responsabilité du chef de laboratoire. Des solutions d'une durée de vie limitée doivent être munies d'une date de production et d'une date d'expiration. La qualité de l'inclusion tissulaire, l'orientation des blocs tissulaires, les coupes (épaisseur, artéfacts) et les colorations doivent régulièrement être contrôlées à l'intérieur du laboratoire sous la responsabilité commune du chef de laboratoire et du pathologiste. Une participation régulière à des cercles de qualité est fortement recommandée (UK-NEQUAS, Swiss Histotech; cf. chapitre contrôle de qualité).

Examen histologique

L'examen histologique doit être fait par un pathologiste expérimenté ou sous sa supervision. Il doit contrôler que les numéros sur le formulaire soient identiques à ceux sur les blocs/coupes. Une description histologique est facultative. Néanmoins, elle peut être utile et même mandatée pour les indications suivantes:

- Diagnostic objectif qui permet une comparaison avec des examens antécédents et une interprétation par un pathologiste consultant
- Description des critères sur lesquels le diagnostic se base
- Mentionne les éléments morphologiques nécessaires pour arriver à un grade, un stade, ou un autre paramètre pronostique

Etudes spéciales

Techniques spéciales

L'utilisation d'études spéciales (immunohistochimie, microscopie électronique, hybridation in situ, cytogénétique, histochimie, etc.) est indiquée pour diverses questions liées à l'établissement d'un diagnostic, à la confirmation du diagnostic, ou à des informations pronostiques. Les études peuvent être établies dans le propre laboratoire ou bien effectuées dans d'autres laboratoires (out-sourcing). Il faut respecter

les mêmes recommandations que celles décrites ci-dessus pour la technique histologique. L'interprétation des résultats des études spéciales doit être effectuée par une personne qualifiée, idéalement par un pathologiste spécialisé. Les indications des études spéciales doivent être définies et ces indications doivent régulièrement être revues.

Consultations Consultations

Des consultations internes et externes sont indiquées:

- Dans des cas inhabituels et portant un intérêt spécial
- Dans des cas de diagnostic incertain ou contesté
- Dans des cas de divergences entre pathologistes au sein d'un service
- Sur demande spécifique d'un service «de pointe» (centre du sein, etc.)
- Sur demande du patient

Le résultat d'une consultation doit être documenté dans le rapport définitif et intégré dans le diagnostic définitif. En cas de consultation interne, le collègue consulté doit cosigner le rapport ou être spécifiquement nommé dans le rapport. En cas de consultation externe, le rapport de la consultation peut être attaché au rapport définitif. Une documentation de toutes les demandes de consultation est recommandée (cf. appendice). Les consultations internes ou externes peuvent également être demandées par un clinicien ou un autre pathologiste. Dans ce cas, le pathologiste signataire du rapport initial doit organiser la consultation et le résultat de cette consultation doit être documenté dans un rapport complémentaire ou correctif.

Diagnostic définitif et commentaire

Le pathologiste doit poser un diagnostic particulier pour chaque tissu (exception: plusieurs échantillons d'une même localisation). Le choix de terminologie doit être consistant au sein d'un institut et entre différents instituts. Il doit être conforme aux classifications actuellement en vigueur (OMS, FIGO, etc.). Dans certaines situations, une terminologie spéciale pour une institution ou un service peut être utilisée, à condition que cette terminologie soit comprise sans ambiguïté et interprétée correctement par les cliniciens. A part le diagnostic définitif, un rapport doit intégrer le contexte clinique, des antécédents histologiques, la description macroscopique, la localisation du prélèvement, et le résultat des colorations spéciales. Le rapport devrait mentionner les paramètres listés dans les check-lists organo-spécifiques. Si un résultat négatif ou non (par ex. «absence d'invasion lymphovasculaire») doit être intégré dans un rapport (diagnostic, commentaire, ou description histologique) dépend de l'habitude localement établie et l'entente entre pathologiste et cliniciens.

Nous recommandons des descriptions histologiques dans des cas de tumeurs malignes et des diagnostics inhabituels. Au lieu d'écrire «réséqué en totalité», il est établi dans la routine de mentionner dans le diagnostic la distance minimale entre tumeur et tranche de section, considérant la macro- et la microscopie et ajouter la

phrase «absence de tumeur dans les tranches de section». «Réséqué en totalité» implique une situation qui ne peut pas être déclarée avec certitude même après inclusion totale de la pièce de résection et épuisement total des blocs tissulaires, car des lésions microscopiques discohésives (skip lésions) pourraient persister chez le patient et causer une récurrence locale.

Un **commentaire** est indiqué dans les cas suivants:

- Interprétation des résultats d'études spéciales
- Discussion de diagnostic différentiel
- Explication de diverses possibilités d'interpréter un diagnostic
- Explication du degré de certitude avec un diagnostic rendu
- Explication des raisons pour une divergence entre diagnostic définitif et résultat d'un examen extemporané
- Explication de divergence entre un diagnostic actuel et des antécédents
- Explication de divergence entre un diagnostic anatomopathologique et le diagnostic clinique suspecté

Codage

Un système de codage numérique devrait être utilisé, pour les buts suivants:

- Recherche de diagnostic similaire pour comparaison avec des cas actuels
- Recherche de cas intéressants pour enseignement et formation continue
- Études rétrospectives
- Analyses statistiques
- Documentation de prestations pour des collègues en formation (log book)

Rédaction d'un rapport

Un rapport anatomopathologique doit être:

- **Définitif**
- **Provisoire**, en cas de délai anticipé à cause de la nécessité (I) de revoir des antécédents, (II) d'effectuer des études spéciales, (III) de consulter un collègue, etc.
- **Correctif**, si le diagnostic initial doit être modifié suite à (I) de nouvelles informations, (II) de résultats d'études spéciales, (III) d'avis consultatifs internes ou externes, etc.
- **Complémentaire**, si le diagnostic initial est précisé ou complété, mais sans modifications substantielles du diagnostic
- **Rectificatif**, si le rapport initial doit être modifié pour des fautes d'orthographe, de grammaire, ou de numérotation, sans que le diagnostic soit changé

Un rapport anatomo-pathologique doit contenir les informations suivantes:

- Numéro du cas
- Coordonnées du patient (nom, incl. Nom de jeune fille, prénom, date de naissance)
- Numéro de séjour hospitalier du patient (pour des patients hospitalisés)
- Nom et adresse du médecin demandeur
- Liste des médecins qui recevront une copie du rapport (médecins traitants)

- Renseignements cliniques (inclus les renseignements obtenus plus tard, par ex. téléphone)
- Type et site du prélèvement
- Date de réception et date de validation du rapport
- Description macroscopique
- Description microscopique (si nécessaire)
- Diagnostic anatomopathologique (provisoire ou définitif)
- Signature (manuelle ou électronique)

- Facultatif:
 - Résultat de l'examen extemporané
 - Résultat de consultations internes ou externes
 - Résultat et interprétation des études spéciales
 - Comparaison avec des diagnostics antécédents
 - Commentaire
 - Références de littérature

Demande d'examen extemporané

Patient

Nom: _____ Prénom: _____

Genre: m/f Date de naissance: _____

Nombre du cas: _____

Type d'examen demandé

examen extemporané

examen macroscopique

Renseignements cliniques

Diagnostic clinique: _____

Site du prélèvement: _____

Aspect et taille de la lésion: _____

Histoire clinique (notamment concernant des tumeurs):

Antécédants histologiques et cytologiques: _____

Risque d'infection: Oui No, quel: _____

Question spécifique: _____

Date: _____ Heure du prélèvement: _____

Demandeur (médecin): _____

Numéro de téléphone (pour communication du résultat de l'examen): _____

Examen anatomopathologique

Heure de réception de l'échantillon à l'institut de pathologie: _____

Numéro du cas: _____

Description macroscopique: _____

Prélèvement pour examen histologique: _____

Prélèvement pour banque ou étude spécifique (PCR, microbiologie, microscopie électronique)

Résultat de l'examen extemporané: _____

Heure de transmission téléphonique du résultat: _____

Pathologiste: _____

Nom du médecin auquel le résultat a été communiqué: _____

Documentation du contrôle de qualité histologie

Numéro du cas: _____

Pathologiste signataire: _____

Revue par: _____

Type de matériel:

- Petite biopsie endoscopique
 Biopsie excisionnelle
 Pièce opératoire

Durée entre réception du matériel en pathologie et signature de rapport définitif (jours): _____

Prestations techniques:

- Qualité des coupes adéquat oui non
 Qualité des colorations adéquat oui non
 Prise en charge technique adéquat oui non

Prestations médicales:

- | | oui | non |
|--|--------------------------|--------------------------|
| Délai adéquat par rapport à la difficulté diagnostique | <input type="checkbox"/> | <input type="checkbox"/> |
| Description macroscopique adéquate | <input type="checkbox"/> | <input type="checkbox"/> |
| Prélèvement de blocs adéquat | <input type="checkbox"/> | <input type="checkbox"/> |
| Sélection de colorations spéciales adéquat | <input type="checkbox"/> | <input type="checkbox"/> |
| Choix et nombre de techniques spéciales adéquat | <input type="checkbox"/> | <input type="checkbox"/> |
| Description microscopique adéquate (si considéré nécessaire) | <input type="checkbox"/> | <input type="checkbox"/> |
| Diagnostic correct | <input type="checkbox"/> | <input type="checkbox"/> |
| Codage du diagnostic adéquat | <input type="checkbox"/> | <input type="checkbox"/> |
| Cotisation adéquat | <input type="checkbox"/> | <input type="checkbox"/> |
| Prestation médicale adéquate | <input type="checkbox"/> | <input type="checkbox"/> |

Commentaires: _____

Qualité des renseignements cliniques: bon suffisant inadéquat

H-A. Lehr

Cadre juridique et contrôle de qualité

Le travail du pathologiste est réglé par un cadre juridique similaire à celui qui s'applique à d'autres groupes professionnels. Ce cadre est défini par la loi fédérale et la loi cantonale.

Préservation / archivage de tissu humain

Aujourd'hui il est possible d'extraire des informations importantes de tissu stocké en blocs de paraffine dans les archives d'instituts de pathologie. Avec cette possibilité vient aussi l'obligation de garder systématiquement ce matériel à disposition de plus en plus longtemps. En même temps, le poids des lames en verre et la nature hautement combustible des blocs de paraffine posent de hautes exigences spécifiques à l'archivage de ce matériel. Finalement, le pathologiste est responsable pour que le tissu soit stocké de manière sécurisée et ne tombe pas dans les mains de personnes non autorisées.

- Les durées suivantes sont proposées: (I) tissu résiduel en formol: 2–4 semaines après signature du rapport; (II) lames histologiques: 10 ans (pas de nécessité de garder des lames blanches; (III) blocs de paraffine: 20 ans; (IV) blocs de paraffine de tumeurs pédiatriques: 40 ans. Si logistiquement faisable (par. ex. par une solution IT adéquate), un tri peut être effectué entre des cas qui justifient un archivage prolongé (tumeurs, poursuite évolutive de colite, œsophage de Barrett, biopsies d'organes transplantés) et de cas qui peuvent rapidement être liquidés (appendices, vésicules biliaires, amygdales, biopsies gastriques)
- Archiver les rapports sous forme papier ne semble plus justifié à notre époque digitale. Par contre, il est important de veiller à une sauvegarde régulière des données numériques pour que ces données restent à disposition pour un minimum de 20 ans. Il n'existe pas d'obligation de garder les demandes d'examen pathologique, mais un archivage court (par. ex. une année) peut être justifié pour aider à résoudre des conflits et/ou malentendus provenant d'informations cliniques incomplètes, illisibles, voire fausses ou d'une documentation inadéquate de l'orientation de pièces opératoires
- Les blocs en paraffine doivent être archivés sous clef (clef, carte d'accès) pour éviter que le matériel ne tombe entre les mains de personnes non autorisées. Ceci s'applique également au tissu en formol (qui est régulièrement stocké dans des flacons avec le nom des patients) et le tissu cryo-conservé. Par contre, les lames histologiques peuvent être stockées dans les couloirs des cases sous conditions que ces couloirs ne soient pas accessibles au public

- Toutes mutations de blocs et de lames doivent être documentées par le secrétariat ou un archiviste. Cette obligation existe pour le matériel qui quitte la maison pour des consultations diagnostiques externes, mais également pour les projets de recherche. Dans ce dernier cas, le pathologiste doit veiller au respect du règlement quant à l'utilisation de tissu humain pour la recherche (*Biobanques: prélèvement, conservation et utilisation de matériel biologique humain pour la formation et la recherche; 2006*)

Documentation d'examens par FISH

L'intensité du signal de fluorochromes diminue avec le temps pour finalement disparaître complètement. Il est donc recommandé de documenter un résultat de FISH par photo (idéalement numériquement attaché au dossier du patient) ou bien en utilisant une documentation standardisée du signal fluorescent sur papier. Les nouvelles méthodes de visualisation du résultat d'hybridation par argentation (SISH) ou chromogène (CISH) évitent cette problématique et se prêtent donc à un archivage de lames prolongé.

Documentation de manipulations de pièces opératoires

Toute manipulation de biopsies ou de pièces opératoires doit être documentée avec date, heure et nom/signé du pathologiste. Tout prélèvement de tissu tumoral et non tumoral pour cryoconservation doit être documenté et il est recommandé de noter également la durée entre le prélèvement (ou réception en pathologie) et le moment de la cryoconservation du tissu. Cette documentation peut se faire à la main sur la feuille de demande d'examen, mais doit être transférée dans le rapport histologique (par ex. dans le chapitre «description macroscopique»). Les dessins schématiques effectués à la main pour orienter une pièce opératoire, pour documenter la couleur des encres appliquées aux tranches de section, la localisation de prélèvements de blocs tissulaires, ou d'autres informations importantes doivent être archivés de manière adéquate, idéalement par scan ou photodocumentation et attachés au dossier numérique du patient.

Quels manipulation / études doivent être effectuées par un pathologiste et quelques manipulations / études peuvent être délégués aux collaborateurs (techniciens, préparateurs, etc.)?

La prise en charge macroscopique d'une pièce opératoire est un acte médical et ne peut pas être déléguée d'office à un collaborateur non médical. Par contre, il est justifié de déléguer aux personnels non médicaux des manipulations récidivantes (par ex. l'isolation de ganglions lymphatiques et la graisse péricolique, l'inclusion en cassette d'un appendice, l'ouverture d'un segment de côlon avant fixation en formol). Le décompte de signaux fluorescents d'une étude d'amplification par FISH peut également être délégué après formation adéquate du collaborateur. L'examen systématique de lames cytologiques pour dépistage du cancer du col utérin est un exemple de travaux diagnostiques qui sont historiquement délégués au personnel non médical. Pour éviter des malentendus, la communication téléphonique de résultat

tats d'examen histologiques, incl. des examens extemporanés doit se faire entre médecin et médecin. Chaque communication téléphonique doit être documentée (date, heure, nom des intervenants). La communication de résultats à un aide de salle ou une secrétaire d'un cabinet doit rester une exception et doit spécifiquement être documentée.

Quelles manipulation / études peuvent être déléguées aux assistants et lesquelles doivent être faites par des pathologistes diplômés?

Les assistants sont des médecins approuvés. Ils agissent sous la responsabilité d'un pathologiste. Si le/les pathologistes (s) arrivent à la conclusion que la responsabilité diagnostique peut être déléguée à un assistant (aîné), il n'existe aucune raison légale de ne pas lui accorder le droit de valider des rapports diagnostiques et de faire des examens extemporanés. Alors que dans les disciplines cliniques, les assistants prennent (par ex. pendant la nuit) des décisions thérapeutiques, la pathologie offre la possibilité que chaque diagnostic puisse être vérifié et co-signé par un pathologiste diplômé. Néanmoins, ceci ne devrait pas empêcher une responsabilisation graduelle de l'assistant aîné.

Communication de rapports diagnostiques

Les rapport diagnostiques peuvent être signés à la main ou signés électroniquement et communiqués par courrier. Une communication par internet sécurisé (mot de passe, HIN) ou par FAX est envisageable, à condition que l'expéditeur s'assure que le receveur du fax est la personne autorisée (par ex. un machine fax dans le bureau d'un médecin). Si un envoi est demandé sur un fax inconnu, il est conseillé de vérifier par un appel téléphonique si le demandeur du rapport est physiquement en mesure de réceptionner le fax. En cas de communication téléphonique d'un diagnostic, les pathologistes devraient pouvoir identifier la personne avec laquelle il parle. S'il ne connaît pas la personne et ne reconnaît pas sa voix, il est recommandé de raccrocher et de rappeler la personne sur son numéro de bureau ou de BIP. Même si on ne pourra jamais garantir que la personne au bout du fil est autorisée à recevoir ce diagnostic, il est essentiel pour le fonctionnement d'une communication efficace au sein d'un hôpital que la voie téléphonique de communication ne soit pas perturbée par un règlement plus contraignant que cela.

Dans ce même contexte, il est considéré correct de communiquer un diagnostic à un collègue dont le nom ne figure pas *expressis verbis* sur la feuille de demande d'examen (par ex. à un assistant qui s'occupe de la station pendant que le collègue demandeur du diagnostic est en salle d'OP).

Secret professionnel

Le pathologiste est par la demande d'examen inclus dans le cercle de médecins traitants d'un patient et est alors lié par le secret professionnel. Dans la situation particulière de colloques clinico-pathologiques, dans lesquels les patients de divers

médecins traitants sont discutés de manière interdisciplinaire, le pathologiste et tout autre médecin présent sont automatiquement inclus dans le secret professionnel concernant les patient présentés. Une anonymisation des patients (par ex. utilisant la première lettre du prénom et celle du nom de famille) comme elle est pratiqué lors de la présentation de cas lors d'un un congrès scientifique, n'est pas recommandée lors de la présentation de patients dans des colloques cliniques interdisciplinaires, car le nom du patient est important pour éviter des mélanges de patients.

Consentement éclairé

Le chirurgien ne demande pas de consentement auprès de son patient pour envoyer le matériel réséqué pour diagnostic dans un institut de pathologie. Ceci est assumé tacitement. La situation est différente quand le tissu humain peut être utilisé pour des buts de recherche. Dans ce cas, la loi prévoit une information du patient et un consentement. Des documents types ont été développés par un groupe de travail constitué de juristes, cliniciens, pathologistes, représentants de la SAMW et de Biobanque suisse, et des responsables pour la protection de données de patients des cantons Bâle ville et Berne et sont publiés sur le site web de la SAMW: Les mêmes conditions doivent être respectées lors de l'information des proches sur une autopsie et le consentement pour une autopsie. Il est recommandé de créer une transparence maximale et d'informer les proches que certains organes peuvent être retenus pour un diagnostic approfondi après fixation et/ou pour des buts d'enseignement, et que ces organes ne seront pas enterrés avec le défunt. Des modèles de consentement devraient être mis à disposition des collègues cliniciens (par ex., sur le site web de l'institut de pathologie). Prière de revoir aussi les directives publiés par la SAMW concernant ce point (Utilisation de cadavres et de parties de cadavres dans la recherche médicale et la formation prégraduée, postgraduée et continue (2008), et le chapitre 2 de ces directives «autopsie»).

Contrôle de qualité

Contrôle de qualité externe

Il existe de multiples possibilités de participer à des séminaires de coupes préparés par les différentes organisations professionnelles qui, pour la plupart, permettent d'obtenir des points CME (continuous medical examination). Ci-dessous, vous trouverez une petite sélection de possibilités sous forme de liens

- United States and Canadian Academy of Pathology
- American Society of Clinical Pathology

En ce qui concerne le contrôle de qualité des études immunohistochimiques, nous nous référons aux activités du service de contrôle de qualité national du Royaume-Uni (UK-NEQAS)). Il est utile de mentionner également ici l'initiative contrôle de qualité de la Société allemande de Pathologie «QuIP», qui a pour but d'évaluer et d'améliorer la qualité des études immunohistochimiques et de pathologie moléculaire par l'envoi de lames.

Contrôle de qualité interne

Les directeurs des instituts anatomo-pathologiques des Etats-Unis ont proposé dans un document de diverses méthodes de contrôle de qualité interne (*Association of Directors of Anatomic and Surgical Pathology, 2006*). Ce papier n'exige pas que de telles méthodes soient impérativement mises en place, mais les auteurs proposent que les responsables des instituts de pathologie institutionnalisent des algorithmes pour contrôler le diagnostic histopathologique, l'immunohistochimie et les études de pathologie moléculaire. Vu la nécessité grandissante de certifier et d'accréditer les instituts de pathologie, il est judicieux de documenter de manière systématique les activités de contrôle de qualité et d'effectuer une analyse statistique des chiffres de référence. Le contrôle de qualité doit se faire dans une culture de l'erreur, qui ne l'appréhende pas comme faute, mais comme faisant partie intégrante de notre art diagnostique intellectuel et souvent hautement subjectif. Une activité diagnostique sans erreur est une vision sacrée, mais les pathologistes sont des êtres humains et donc faillibles, *sujets de formes journalières*, d'attentes et de biais (suite aux renseignements cliniques ou aux rapports antécédents), et pas toujours à la hauteur des développements scientifiques et des standards diagnostiques. On doit accepter un petit pourcentage d'erreurs (*Raab et al., 2005; Cooper, 2006*). Une recherche systématique des erreurs n'est sensée que lorsque celles-ci sont communiquées et liées à des instruments d'enseignements et d'amélioration de qualité. Dans le chapitre suivant, quelques mesures de contrôle de qualité sont décrites, ainsi que des idées pour intégrer ces mesures dans la routine diagnostique.

Communication des erreurs

Les erreurs doivent être nommées en tant que telles. Il devrait exister dans chaque institut des directives claires déterminant sous quelle forme les erreurs sont communiquées. Une nomenclature des rapports complémentaires devrait être choisie selon le contenu (rapport complémentaire, rapport correctif, rapport révisé, etc., cf. chapitre pathologie chirurgicale). Il est recommandé de mentionner dans chaque rapport correctif ce qui a mené à la découverte de l'erreur (*i. e. suite à la discussion du cas dans un colloque clinico-pathologique, au cours duquel des renseignements cliniques supplémentaires ont été communiqués*). Dans tous les cas, le signataire du rapport initial doit être informé du rapport correctif et devrait idéalement le co-signer. Il pourrait également être judicieux d'informer la direction de l'hôpital des erreurs diagnostiques si une conséquence pour le patient concerné ne peut pas être exclue. Finalement, il est recommandé d'informer les cliniciens de toutes les nouvelles mesures de contrôle de qualité, car ces mesures augmenteront nécessairement le nombre de rapports correctifs, ce qui pourrait être perçu comme une perte de la qualité du diagnostic d'un service de pathologie (au lieu de son amélioration).

Diagnostic extemporané

Le rapport final concernant un cas impliquant un examen extemporané devrait intégrer une confrontation entre le diagnostic final et le résultat rendu lors de l'examen extemporané. En cas de confirmation du diagnostic extemporané, un commentaire «le diagnostic extemporané a été confirmé» pourrait être utilisé. Par contre, une

divergence entre résultat extemporané et résultat définitif devrait également être mentionnée et analysée. Des textes blocs pourraient être développés, du style «en raison de la divergence entre le résultat de l'examen extemporané du ganglion sentinelle et le résultat définitif, les lames de l'examen extemporané ont été revues, mais même lors de cette revue rétrospective elles ne montrent pas de formations tumorales métastatiques, ce qui souligne les limites de l'examen extemporané du ganglion sentinelle». Les «adaptations phraséologiques» du résultat de l'examen extemporané au résultat définitif sont fortement déconseillées, car elles pourraient conduire à une perte de confiance chez nos collègues chirurgiens et pourraient, dans le pire des cas, entraîner des conséquences juridiques.

Diagnostiques critiques

Il est recommandé d'établir une directive interne concernant la communication de diagnostics critiques, comme cela a été pratiqué depuis longtemps dans la Médecine de laboratoire. Les directeurs des institutions anatomo-pathologiques des Etats-Unis ont proposé un tel catalogue (*Association of Directors of Anatomic and Surgical Pathology, 2006*), et un catalogue séparé a été proposé pour la pathologie pédiatrique (*Coffin et al., 2007*).

Comité de contrôle de qualité

Le contrôle de qualité ne devrait jamais être le fait d'un seul individu, mais devrait être orchestré par un comité auquel appartiendrait la plupart des collègues impliqués dans le diagnostic, des représentants des assistants, ainsi que du personnel médico-technique et administratif (secrétaires, archivistes, transporteurs, comptables, etc.) Ce comité devrait se réunir régulièrement, proposer et définir les mesures de contrôle de qualité, revoir les résultats de ces mesures, proposer des corrections, et veiller à la mise en œuvre de ces corrections.

Propositions de mesures de contrôle de qualité

En se référant au document des directeurs d'instituts anatomopathologiques des Etats-Unis, les mesures de contrôle de qualité devraient être divisées en 5 catégories: pré-analytique, analytique, post-analytique, analyse de délais, feed-back externe structuré. Il n'est pas nécessaire que toutes les catégories soient constamment surveillées. Si les chiffres de référence indiquent un bon fonctionnement pour une ou plusieurs de ces catégories, un contrôle ponctuel peut suffire. Par contre, il est important d'établir des directives documentées et de responsabiliser les collaborateurs afin qu'ils revoient systématiquement le bon fonctionnement du processus et qu'ils puissent identifier un dysfonctionnement (par ex. le personnel de la réception peut veiller sur le transport des échantillons et sur leur état de préservation et fixation).

Revue systématique de cas

Comme mentionné ci-dessus, les mesures de contrôles de qualité sont particulièrement efficaces lorsqu'elles sont liées à des mécanismes d'enseignement et/ou de formation continue. En pathologie diagnostique, la discussion sur les lames autour du microscope multitête offre de merveilleuses possibilités:

- Confrontation de lames cytologiques et histologiques (par ex. diagnostics typiques, rares, divergents du col utérin ou de la thyroïde)
- Confrontation de lames des examens extemporanés avec les lames définitives. Une telle confrontation est particulièrement utile si le diagnostic extemporané reste la seule activité «généraliste» dans un département qui est autrement largement sous-spécialisé. Par ailleurs, la confrontation est utile si le diagnostic est organisé de façon à ce que le signataire du rapport définitif ne soit pas automatiquement le signataire du rapport extemporané (ce qui peut per se être considéré comme une mesure de contrôle de qualité)
- Conférences spontanées (ad hoc) ou organisées autour du microscope multitêtes pour discuter les diagnostics difficiles
- Co-signature de certains diagnostics par un collègue (premier diagnostic de tumeurs malignes, degré de dysplasie d'un œsophage de Barrett, etc.) ou par un répondant privilégié/spécialisé (dans le cas de centres d'excellence, par ex. un centre du sein, de la prostate, etc.)
- Présentation régulière de certaines pathologies (par ex. tumeurs endocrines, cancers du sein, etc.)
- Présentation de cas exceptionnels ou rares avant et après consultation externe auprès d'un spécialiste
- Conférences clinico-pathologiques, dans lesquelles des lames représentatives sont montrées lors de la discussion de cas cliniques. Ici, le pathologiste reçoit souvent des informations cliniques importantes pouvant avoir une répercussion sur le diagnostic. Dans ce contexte, la confrontation clinico-pathologique est un merveilleux outil de contrôle de qualité
- De nombreux instituts effectuent une relecture systématique d'un petit pourcentage de cas terminés, sélectionnés au hasard parmi les cas archivés. Etant donné qu'une telle relecture entraînera la revue de beaucoup de biopsies gastriques normales ou d'appendices enflammés, un tel contrôle de qualité est considéré comme un outil peu efficace pour identifier les vrais problèmes. Par contre, la revue systématique de lames de diagnostics antérieurs d'un patient est plus efficace, notamment si cette revue se fait le jour avant ou le jour même d'un examen extemporané

Rapports standards

L'utilisation de rapports standards peut être vue comme un instrument efficace de contrôle de qualité. Par contre, il ne suffit pas seulement de mettre tel texte à disposition, mais il faut également veiller à son utilisation conséquente (*Leong et al., 2001*). La classification TNM est aujourd'hui considérée comme standard à la fin d'un rapport histopathologique d'une tumeur maligne, car une telle classification permet

la traduction d'un diagnostic dans un stade bien défini de la maladie. Une classification R pourrait être utilisée après discussion avec les cliniciens, car une telle classification peut servir de mesure de qualité pour le clinicien (notamment le pourcentage d'opération R1 ou R2). La dernière révision de la classification TNM (*TNM Classification of Malignant Tumors, 7th Edition, 2009*) permet pour la première fois expressis verbis de se référer grâce à la classification R aux marges chirurgicales d'une pièce opératoire (une classification R0 peut donc être utilisée pour une pièce de tumorectomie d'un cancer du sein si la tumeur respecte une distance vers toutes les tranches de section chirurgicales). Néanmoins, il est nécessaire d'indiquer dans le rapport ou dans une convention générale avec les cliniciens que la classification R est utilisée dans ce contexte loco-régional de la pièce opératoire avec ses recoups. Dans ce contexte, il est recommandé d'utiliser une terminologie uniforme dans les rapports histopathologiques (par ex. toujours utiliser cm et non tantôt cm tantôt mm) et aussi une terminologie qui soit conforme à la terminologie utilisée et comprise par les cliniciens (carcinoïde atypique versus carcinome neuroendocrine, néoplasie lobulaire versus CLIS versus LIN, etc.), (*Attanoos et al., 1996*).

Contrôle de qualité des prestations médico-techniques

Il suffira ici de se référer à la documentation des mesures de contrôle de qualité offerte par la Société Suisse Histotechniques. Il est essentiel de noter que le contrôle de qualité des prestations médico-techniques dépend largement de l'engagement du pathologiste dans l'identification des erreurs, des échanges de matériel, des problèmes techniques, ou d'autres non-conformités, et de les communiquer d'une manière organisée au laboratoire, par ex. en utilisant un formulaire standardisé.

Quel rôle l'informatique peut-elle jouer dans le contrôle de qualité?

Une analyse systématique des délais entre réception du matériel en pathologie et signature d'un rapport définitif peut facilement être effectuée par un système IT, avec une signalisation automatique de cas «en retard». De plus, le système IT peut identifier les cas pour lesquels un rapport provisoire a été validé et pour lesquels un rapport complémentaire doit être établi avec le résultat d'études complémentaires. La codification de diagnostics (par ex. ADICAP) et la tarification du travail de laboratoire (selon TARMED) peuvent être facilitées par des systèmes informatiques performants, il est même possible que la signature électronique d'un rapport puisse être bloquée si la codification et/ou la tarification n'ont pas été entrées dans l'ordinateur. Finalement, il faut tenir compte que pour nos collègues cliniciens, les délais de notre travail (x minutes pour un examen extemporané, x jours pour le diagnostic définitif d'une biopsie ou d'une pièce opératoire) sont souvent (mal-) compris comme critère de qualité (*Zarbo et al., 2003*) et, dans ce contexte, d'analyser systématiquement ces chiffres référentiels peut contribuer à l'identification des problèmes à la source des délais et servir comme mécanisme IT de contrôle de «qualité».

Quel rôle joue le diagnostic anatomopathologique dans le contrôle de qualité du travail de nos partenaires cliniques?

Dans le domaine de la cytopathologie, une documentation quant à la qualité (satisfaisante ou non-satisfaisante) du matériel soumis a depuis longtemps été établie. Le but de cet exercice est de s'assurer que des lésions ne soient pas ratées à cause d'un matériel insuffisant. De tels mécanismes existent également pour l'histopathologie, comme par exemple une documentation de la présence de glandes endocervicales dans une biopsie de la zone de transition du col utérin ou la présence de calcifications dans des biopsies mammaires sous vacuum. Il faut également considérer comme mesure de qualité – et non pas comme accusation – tout commentaire dans un rapport histopathologique mentionnant l'insuffisance, la non-existence ou l'illisibilité des renseignements cliniques ou une insuffisance dans la préservation/fixation/orientation du matériel soumis pour examen.

Autopsie

Un discours sur le contrôle de qualité en pathologie ne peut certainement pas être abouti sans mentionner le rôle phare joué par l'autopsie dans le contrôle de qualité de la médecine clinique. Ceci figurera dans un chapitre séparé (autopsie) dans ces directives.

Littérature

- Association of Directors of Anatomic and Surgical Pathology. Recommendations for quality assurance and improvement in surgical and autopsy pathology. *Hum Pathol* 37: 985–988, 2006.
- Association of Directors of Anatomic and Surgical Pathology. Critical diagnoses critical values in anatomical pathology. *Am J Surg Path* 30:897–899, 2006.
- Attanoos, R.L., Bull, A.D., Douglas-Jones, A.G., Fliegelstone, L.J., Semararo, D.:* Phraseology in pathology reports. A comparative study of interpretation among pathologists and surgeons. *J Clin Pathol* 49:79–81, 1996.
- Coffin, C.M., Spilker, K., Lowicjhik, A., Zhou, H., Nielson, K., Erickson, L., Pysher, T.J.:* Critical values in pediatric surgical pathology. *Am j Clin Pathol* 128:1035–100, 2007.
- Cooper, K.:* Errors and error rates in surgical pathology. *Arch Pathol lab Med* 130:607–609, 2006.
- Fowkes, F.G.R.:* Diagnostic vigilance. *The Lancet* March1, 1986, 493–494.
- Kalra, J., Masey, K.L., Mulla, A.:* Disclosure of medical error: policies and practise. *J Royal Soc Med* 98:307–309, 2005.
- Raab, S.S., Grzybicki, D.M., Janosky, J.E., Zarbo, R.J., Meier, F.A., Jensen, C., Geyer, S.J.:* Clinical impact and frequency of anatomic pathology errors in cancer diagnoses. *Cancer* 104:2205–2213, 2005.
- Zarbo, R.J., Nakleh, R.E., Walsh, M.:* Quality satisfaction in anatomic pathology. A college of american pathologists Q-Probes study of 3065 physician surveys from 94 laboratories. *Arch Pathol Lab Med* 127:23–29, 2003.

K. Glatz, D. Mihic, B. Paredes (Traduction française: C.Y. Genton)

Téguments (peau)

Lésions non-néoplasiques

Renseignements cliniques et «comment prélever une biopsie»

Indications à l'examen histologique d'une lésion cutanée [8]:

- Aspect cliniquement peu clair
- Maladies chroniques entraînant un traitement avec de nombreux effets secondaires
- Contrôles du traitement et de l'évolution
- Problèmes médico-légaux (expertises)

Renseignements cliniques [7]:

- Âge et sexe
- Anamnèse
- Traitements topiques ou systémiques jusqu'ici
- Description clinique (des lésions et de leur répartition)
- Localisation de la biopsie
- Technique de prélèvement
- Biopsies antérieures
- Diagnostic différentiel

«Comment prélever une biopsie»

- Maladies inflammatoires de la peau de nature indéterminée à des stades d'évolution différents, lésions polymorphes ou érythrodermie: biopsies multiples
- Suspicion de panniculite, de vasculite ou de lymphome: la longueur (2–3 cm) et la profondeur de la biopsie doivent être suffisantes
- Dermatitis annulaires à extension centrifuge, atrophies, ulcères et maladies cutanées vésiculaires: biopsie incisionnelle comprenant le centre et la périphérie de la lésion ainsi qu'une zone de peau saine
- Lésions monomorphes disséminées: une biopsie représentative
- Maladies bulleuses: biopsies excisionnelles de petites bulles intactes avec une bordure de peau saine (Fig. 1, haut). Lors de grosses bulles, partie périphérique de la bulle avec une bordure de peau saine (Fig. 1, bas). Pour l'examen direct en immunofluorescence, prélever une seconde biopsie sur la peau péri-lésionnelle (peau apparemment saine à la périphérie immédiate d'une bulle fraîche). Lors d'une suspicion de vasculite leucocytoclastique ou d'un lupus érythémateux, prélever la deuxième biopsie sur la peau malade.

Photographie digitale

La corrélation clinicopathologique joue un rôle central dans le diagnostic en dermatopathologie. Des images photographiques et dermoscopiques peuvent considérablement étayer un diagnostic. La photographie digitale remplit actuellement toutes les conditions pour assurer une documentation iconographique de bonne qualité du status cutané [5].

Vu la protection insuffisante des données, un envoi par E-mail est déconseillé. L'iconographie peut être soit chargée sur une clé USB qui sera envoyée à l'institut en même temps que le matériel à examiner, soit transmis via une plateforme Internet conforme à la protection des données.

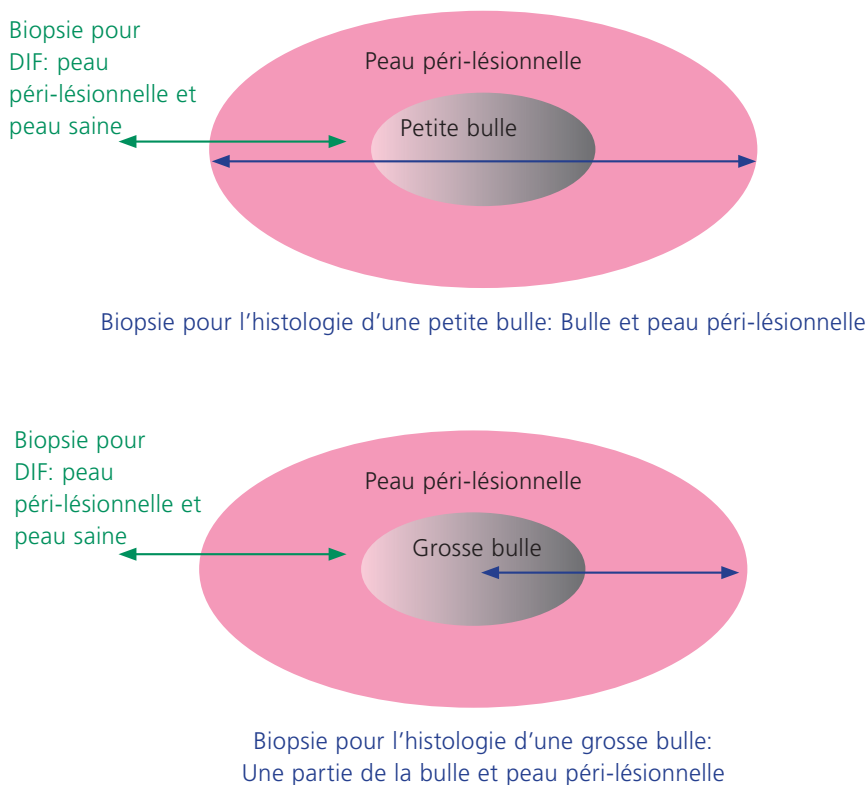


Fig. 1: Biopsie lors d'une maladie cutanée bulleuse
(DIF: Examen direct en immunofluorescence)

Macroscopie

- Longueur et diamètre du cylindre de ponction ou mensurations du losange cutané dans ses 3 dimensions
- Altérations de la surface cutanée et/ou des tranches de section

Prise en charge du tissu

- Fixation immédiate dans un volume de formol équivalent à 20× le volume tissulaire
- En hiver, préfixation à température ambiante pendant au moins 6 heures ou avec ajout d'alcool à la solution de fixation
- Chaque échantillon doit être envoyé dans un récipient séparé avec mention de sa localisation
- Ne pas partager les **biopsies au trocart** à l'état natif. Eviter les artefacts d'écrasement à l'aide de la pincette ou d'une épingle lorsqu'on saisit le cylindre tissulaire. Les moitiés de biopsies au trocart doivent être examinées en partant de la zone profonde
- Les **excisions losangiques** de lésions cutanées inflammatoires seront partagées le long de leur grand axe et seront examinées à partir de la zone centrale
- **Investigations microbiologiques:** Envoyer le tissu dans une solution physiologique stérile
- **Examens optiques en immunofluorescence:**
 - Fixer la biopsie de la bulle dans du formol
 - placer la peau péri-lésionnelle dans le milieu de Michel à température ambiante ou rincer l'échantillon dans une solution tampon, puis 3) le congeler dans de l'azote liquide. Il est également possible d'envoyer l'échantillon enveloppé dans de la gaze imprégnée de solution physiologique si le transport dure moins d'une heure et que le laboratoire peut immédiatement prendre le tissu en charge
- **Microscopie électronique:** fixation de petits fragments (1 mm de côté) dans un fixatif spécial à base de glutaraldéhyde
- **Investigations moléculaires:** Matériel natif (non-fixé)

Examens complémentaires

Colorations spéciales:

- Pour la plupart des biopsies cutanées, la coloration H&E est suffisante
- PAS ou Grocott: pour exclure une maladie mycotique
- Coloration de l'élastine: vasculopathies, sclérodermie, morphee, granulomes, cicatrices
- Bleu alcian-PAS ou coloration de Hale: mucinose, lupus, dermatomyosite, granulomes
- Giemsa: mastocytose, leishmaniose
- Ziehl-Neelsen/Fite: mycobactéries, lèpre
- Rouge Congo: amyloïdose
- Masson-Fontana et bleu de Prusse pour la différenciation mélanine/hémossidérine

Immunofluorescence directe:

- Indications: maladies bulleuses, lupus érythémateux, (vasculites, uniquement lors d'une suspicion de dépôts d'IgA et uniquement sur des lésions plus jeunes que 24 heures)

Microscopie électronique:

- Les examens en microscopie électronique et en immuno-ultrastructure ne doivent être réalisés que lors de problèmes spécifiques (génodermatoses, thésaurismoses, phénomènes de dépôts etc.) ou dans le cadre d'une recherche, et ils devraient être réservés à des centres spécialisés

Diagnostic moléculaire:

- La PCR sera utilisée pour mettre en évidence un agent pathogène. Les indications valables sont la leishmaniose, borréliose, les mycobactérioses, la syphilis et les infections aux virus de l'herpès [12]

Rédaction du rapport

Après l'identification de la catégorie des lésions constatées (maladies inflammatoires, hyperplasies, néoplasies ...), certains algorithmes et critères seront pris en considération pour aboutir à un diagnostic ou au moins à un diagnostic différentiel [1]. Dans la règle, l'histologie ne constitue qu'une pièce du puzzle permettant de poser un diagnostic définitif. Quelques dermites ne se laissent pas diagnostiquer de façon précise, que ce soit dû à leur stade de développement ou à une histologie non-spécifique d'une façon générale. Lors d'un diagnostic incertain, mentionner le diagnostic différentiel et le commenter.

Lésions néoplasiques

Renseignements cliniques et «comment prélever une biopsie»**Renseignements cliniques:**

- Âge et sexe
- Anamnèse
- Localisation de la biopsie
- Technique de prélèvement
- Prélèvements antérieurs
- Diagnostic différentiel

Prélèvement de la biopsie:

- Il faut absolument proscrire toute ablation ou destruction au laser ou au bistouri électrique de lésions pigmentées sans avoir au préalable effectué une biopsie représentative de la lésion (pas de comparaison histologique possible en cas de récurrence locale. Le degré de malignité est extrêmement difficile voire impossible à déterminer sur du matériel obtenu de cette façon [3]).
- Lors d'une pigmentation en bande de l'ongle: inciser le repli unguéal proximal, puis le récliner, de telle sorte que la matrice unguéale sous-jacente puisse être biopsiée (cf. Fig. 2). Un prélèvement du lit unguéal ainsi que les ongles extraits sont inadéquats pour poser un diagnostic.

- Le contrôle des tranches de section s'effectue le mieux sur du matériel fixé au formol [13]. La fermeture de la plaie peut aussi être réalisée le lendemain
- L'indication à un examen extemporané doit être posée avec beaucoup de retenue lors de tumeurs cutanées
- Tout examen extemporané d'une lésion mélanocytaire est à proscrire (Directives du Royal College of Pathologists [9])

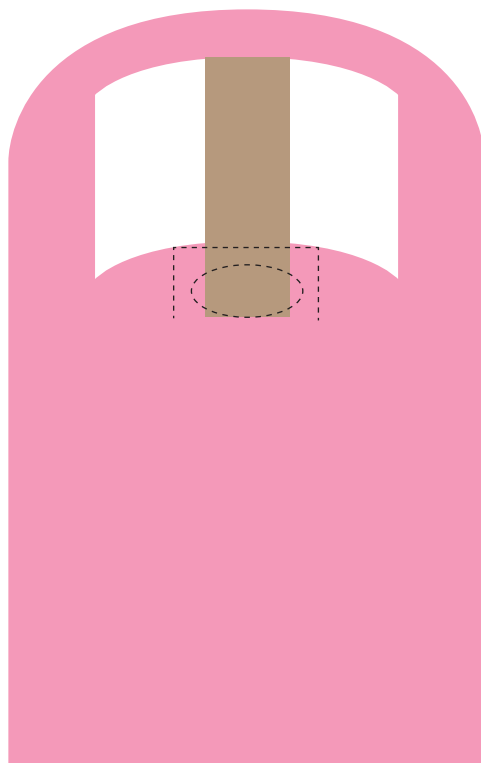


Fig. 2: Le repli unguéal proximal sera incisé le long de la ligne en pointillé, puis récliné afin que la matrice unguéale sous-jacente (ovale) puisse être biopsiée.

Macroscopie

- Mensurations du losange cutané dans ses trois dimensions
- Description de la surface cutanée et des tranches de section
- Décrire les tumeurs selon le système **ABCD** (**A**symétrie, **B**ords, **C**ouleur, **D**iamètre, **E**xulcération)
- Epaisseur de la tumeur et distance minimale aux tranches de section

Prise en charge du tissu

- Les lésions mélanocytaires ainsi que les biopsies d'un diamètre < 10 mm devraient être examinées in toto
- Pour les résections de carcinomes basocellulaires et de carcinomes épidermoïdes > 10 mm: échantillonnage de la zone d'épaisseur maximale de la tumeur, des ulcérations et des tranches de section les plus proches de la tumeur [9]
- Lambeaux cutanés sans lésion macroscopique réexcisés après excision d'une tumeur en tissu sain: des coupes représentatives de la région centrale de l'excision suffisent dans la règle. Être attentif à la présence éventuelle de métastases satellites et veiller à ce que la cicatrice ait été emportée dans sa totalité, aussi bien latéralement qu'en profondeur
- Si une tranche de section était atteinte, découper le lambeau de telle sorte qu'il soit possible d'affirmer qu'avec la réexcision, la tumeur a finalement été excisée en totalité [6]
- Pour évaluer l'intégrité des tranches de section, il existe plusieurs modalités [11, 13]

On décidera au cas par cas de la technique à utiliser de préférence!

Technique des tranches sériées (fragments tissulaires < 2 cm)

- Découper la pièce en lamelles verticales de 2 mm d'épaisseur (Fig. 3a). Les deux côtés de la biopsie peuvent être marqués par de l'encre de Chine de couleurs différentes. Procédure simple mais lacunaire en ce qui concerne les tranches de section. Lorsque la tumeur est très proche de l'une ou des deux extrémités du losange, ou si la lésion n'est pas reconnaissable macroscopiquement: partager les extrémités du losange en deux, les inclure séparément, et faire des coupes à partir de leur côté externe [10]

Technique des tranches de section (fragments tissulaires > 2 cm)

- Réaliser des lamelles de toutes les tranches de section, sur toutes les faces de la biopsie (voir Fig. 3b), les inclure et en faire des coupes en partant de leur côté externe. Les bords latéraux seront divisés en segments afin de pouvoir localiser exactement les éventuels foyers tumoraux. Si les coupes sont réalisées à partir de la mauvaise face des lamelles, ou si on fait de multiples coupes en série d'une lamelle ondulée jusqu'à épuisement du matériel, cela aura pour résultat des tranches de section faussement positives. La distance aux tranches de section ne se laisse pas mesurer avec précision

Examens complémentaires

Immunohistochimie:

- Obligatoire pour le diagnostic des lésions suspectes d'être un lymphome [2] ainsi que pour les tumeurs à cellules fusiformes atypiques dans une peau ayant été exagérément exposée au soleil [4]
- De la retenue est recommandée en ce qui concerne les indications à l'immunohistochimie lors de lésions mélanocytaires sans problèmes, ainsi que pour les tumeurs bénignes des annexes cutanées et des tissus mous

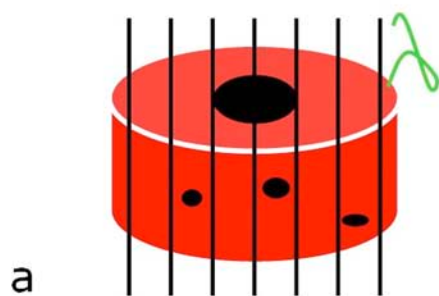


Fig. 3a: Technique des tranches sériées

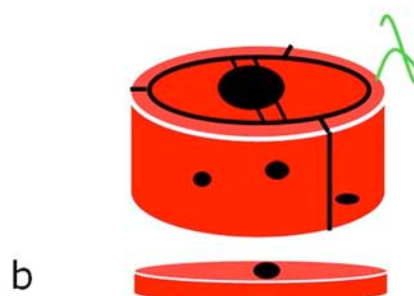


Fig. 3b: Technique des tranches de sections

Pathologie moléculaire:

- FISH: Pour la mise en évidence d'aberrations chromosomiques lors de lymphomes folliculaires cutanés secondaires [t(14;18)], de dermatofibrosarcomes [t(17;22)(q22;q13)] et de sarcomes d'Ewing extra-squelettiques [t(11;22)(q24;q12)]
- PCR: Pour la mise en évidence d'un réarrangement clonal du récepteur des cellules T: suspicion d'un lymphome à cellules T. Pour le diagnostic des stades précoces du mycosis fungoïdes (stades de patch et de plaque), cet examen de pathologie moléculaire n'a qu'une valeur très relative (manque de spécificité et de sensibilité), son indication n'est donc à poser qu'avec beaucoup de retenue

Rédaction du rapport

Lors de néoplasies malignes et de tumeurs bénignes ayant un risque de récurrence: préciser l'extension en profondeur, la localisation de l'atteinte des tranches de section ainsi que les distances minimales aux TS en mm.

- **Carcinome basocellulaire:** cf. checkliste
- **Carcinome épidermoïde:** cf. checkliste
- **Mélanome malin:** cf. checkliste
- Les tumeurs mélanocytaires ne se laissant pas classer comme sûrement malignes ou sûrement bénignes sont à qualifier «de tumeurs mélanocytaires atypiques de degré de malignité indéterminé»
- Justifier l'évaluation du degré de malignité dans un commentaire
- Il est recommandé dans ces cas de demander un second avis

Références

- Ackerman, A.B., Chongchitnant, N., Sanchez, J., Guo, Y.:* (1997) Histologic diagnosis of inflammatory skin diseases. An algorithmic method based on pattern analysis. Williams & Wilkins, Baltimore, Philadelphia, London, Paris, Bangkok, Buenos Aires, Hong Kong, Munich, Sydney, Tokyo, Wrocław.
- Cerroni, L., Gatter, K., Kerl, H.:* (2005) An illustrated guide to Skin Lymphoma. Blackwell Publishing, Massachusetts, Oxford, Victoria.
- Dummer, R., Kempf, W., Burg, G.:* (1998) Pseudo-melanoma after laser therapy. *Dermatology* (Basel, Switzerland) 197:71–73.
- Folpe, A.L., Cooper, K.:* (2007) Best practices in diagnostic immunohistochemistry: pleomorphic cutaneous spindle cell tumors. *Archives of pathology & laboratory medicine* 131:1517–1524.
- Kutzner, H., Kempf, W., Scharer, L., Requena, L.:* (2007) Optimizing dermatopathologic diagnosis with digital photography and internet: The significance of clinicopathologic correlation. *Hautarzt* 58:760–768.
- Martin, H.M., Birkin, A.J., Theaker, J.M.:* (1998) Malignant melanoma re-excision specimens – how many blocks? *Histopathology* 32:362–367.
- Metze, D.:* (2007) From skin biopsy to diagnosis. *Hautarzt* 58:735–745.
- Paredes, B.:* (2003) Die Hautbiopsie und die Dermatopathologie für den Kliniker. *Schweiz Med Forum*:240–251.
- Standards and datasets for reporting cancers, <http://www.rcpath.org/index.asp?PageID=254>, Accessed on December 1st, 2007.
- Rapini, R.P.:* (1990) Comparison of methods for checking surgical margins. *Journal of the American Academy of Dermatology* 23:288–294.
- Smith-Zagone, M.J., Schwartz, M.R.:* (2005) Frozen section of skin specimens. *Archives of pathology & laboratory medicine* 129:1536–1543.
- Weyers, W.:* (2007) Micrographically controlled surgery: Goals and Reality]. *Hautarzt* 58:746–752.

Checkliste Carcinome épidermoïde (tumeur primaire)

Type histologique (Suivant la classification OMS)

Type de prélèvement

- Biopsie à l'aiguille, au trocart, «shave-biopsie», curettage ...
- Excision partielle
- Pièce de résection
- Excision complémentaire
- Ectomie
- Autres _____

Grade

- G1 G2 G3

Épaisseur de la tumeur

- Exprimée en mm, mesurée à partir du stratum granulosum [1]

Profondeur de l'invasion (avec texte explicatif)

- In situ
- Infiltration sous-cutanée
- Infiltration du cartilage, de l'os et/ou du muscle sous-jacent (pT4)

Diamètre de la tumeur

- _____ mm

Exprimé en mm

- _____ mm

Invasion de vaisseaux lymphatiques/sanguins

- Oui non incertaine

Extension périneurale

- Oui non

Excision/composante invasive**Tranches de section libres de tumeur**

- Distance minimale entre la composante invasive et la TS latérale en _____ mm
- Distance minimale entre la composante invasive et la TS profonde en _____ mm

Tranches de section atteintes par la tumeur

- Préciser la localisation de l'atteinte tumorale de la TS latérale en _____ mm
- Préciser la localisation de l'atteinte tumorale de la TS profonde en _____ mm

Excision/composante in situ

- Tranches de section libres de dysplasie
- Tranche(s) de section atteinte(s) par la dysplasie: préciser le grade de la dysplasie (low/high grade) et la localisation de l'atteinte de la TS

Référence

Petter, G., Haustein, U.F.: (2000) Histologic subtyping and malignancy assessment of cutaneous squamous cell carcinoma. *Dermatol Surg* 26: 521-530.

Checkliste**Carcinome basocellulaire**

(L'ancien terme de basaliome ne devrait plus être utilisé)

Type histologique

- Type histologique selon classification de l'OMS

Infiltration des gaines périnerveuses

- Oui non

Invasion vasculaire

- Oui non

Tranches de section**Tranches de section libres de tumeur**

- Distance minimale à la tranche de section latérale en mm ainsi que sa localisation
 Distance minimale à la tranche de section profonde en mm ainsi que sa localisation

Tranches de section atteintes par la tumeur

- Localisation de l'atteinte de la tranche de section latérale invasive
 Localisation de l'atteinte de la tranche de section profonde

Référence

Standards and datasets for reporting cancers, www.rcpath.org/index.asp?PageID=254, Accessed on December 1st, 2007.

Checkliste: Mélanome**Tumeur primaire****Type histologique**

Type histologique selon classification de l'OMS

Type de prélèvement

- Biopsie à l'aiguille, au trocart, «shave-biopsie»
- Excision partielle
- Pièce de résection
- Réexcision
- Ectomie
- Autres _____

Ulcération(s)

- Oui (diamètre en mm)
- Non

Niveau selon Clark

- I In situ
- II Cellules tumorales isolées dans le derme papillaire
- III Les cellules tumorales remplissent et élargissent le derme papillaire
- IV Infiltration du derme réticulaire
- V Infiltration du tissu sous-cutané

Épaisseur de la tumeur selon Breslow

- Mensuration en mm à l'aide d'un oculaire avec réticule millimétré

Mitoses

- Nombre de mitoses par mm² (dans la composante invasive seulement)

Foyers satellites

- Présents (>0,05 mm, >100 cellules, sans liaison avec la tumeur primaire)
- Absents

Régression tumorale: [4]

- >50 %
- <50 %
- Inexistante

Invasion vasculaire ou angiotropisme

- Oui non

Extension périneurale

- Oui non

Excision – composante invasive:**Tranches de section libres de tumeur**

- Distance minimale entre la composante invasive et la tranche de section latérale en mm ainsi que sa localisation
- Distance minimale entre la composante invasive et la tranche de section profonde en mm ainsi que sa localisation

Tranches de section atteintes par la tumeur

- Localisation de l'atteinte de la tranche de section latérale par la composante invasive
- Localisation de l'atteinte de la tranche de section profonde par la composante invasive

Excision – composante in situ:**Excision en tissu sain**

- Distance minimale entre la composante in situ et la tranche de section latérale ainsi que sa localisation

Tranche de section positive

- Localisation de l'atteinte de la tranche de section latérale par la composante in situ

Marges de sécurité recommandées [2]*

- Mélanome in situ: 0,5 cm
- Epaisseur de la tumeur <2,0 mm 1,0 cm
- Epaisseur de la tumeur >2,0 mm 2,0 cm

* À l'exception du visage (lentigo maligna) et de l'appareil unguéal

Foyers de naevus résiduels en bordure du mélanome

- Oui (sous-type) non

Excision du naevus

- Complète
- Incomplète
- Atteinte de la tranche de section latérale (localisation)
- Atteinte de la tranche de section profonde (localisation)
- Autres:

Checkliste**Ganglions lymphatiques**

_____ **Nombre de ganglions examinés (n)**

_____ **Nombre de ganglions métastatiques (n)**

Dimensions des métastases

- Micrométastases (<2 mm)
- Macrométastases (>2 mm)
- Lors de métastases multiples, indiquer seulement le diamètre de la plus volumineuse
- Localisation des métastases: sinus ou parenchyme

_____ **Nombre de ganglions avec cellules tumorales isolées (n)**

Métastases satellites ou en transit

- Aucune métastase satellite ou en transit
- _____ Nombre de métastases (n)
- Métastases ayant un diamètre allant jusqu'à _____ mm

Excision des métastases ganglionnaires, satellites ou en transit

- Excision en tissu sain: oui/non
- Si non, localisation de l'atteinte tumorale

Ganglions sentinelles

Un examen du ganglion sentinelle est indiqué à partir d'une épaisseur tumorale >1 mm. A l'heure actuelle il n'existe aucun standard internationalement reconnu pour la prise en charge du ganglion sentinelle

L'examen extemporané n'est pas recommandé vu sa sensibilité fortement réduite et il devrait être refusé (Melanoma Research 2007; 17: 261-3).

Protocole d'étude de l'EORTC [1]

Le ganglion est partagé en deux le long de son plus grand axe en passant par le hile. Des tranches de 2 mm d'épaisseur sont réalisées à partir des deux moitiés et incluses.

- 1^{er} niveau, H & E:** 1 coupe: cocktail pan melanoma: réserver 2 CNC (coupe non colorée)
- 2^{ème} niveau (+ 50 µm) H & E:** 1 S-100 ou cocktail pan melanoma
- 3^{ème} niveau (+ 100 µm) H & E:** 1 cocktail pan melanoma, réserver 2 CNC
- 4^{ème} niveau (+ 150 µm) H & E:** 1 cocktail pan melanoma, réserver 2 CNC
- 5^{ème} niveau (+ 200 µm) H & E:** idem
- 6^{ème} niveau (+ 250 µm) H & E:** idem

Protocole abrégé [3]

Le ganglion est partagé en deux le long de son plus grand axe en passant par le hile. Des tranches de 2 mm d'épaisseur sont réalisées à partir des deux moitiés et incluses.

- 1^{er} niveau H & E:** 1 S-100
- 2^{ème} niveau (+ 50 µm) Cocktail ou Melan A**
- 3^{ème} niveau (+ 100 µm) H & E**

Nombre de ganglions sentinelles examinés (n)**Nombre de métastases**

- Aucune/n

Dimension des métastases

- Micrométastases (<2 mm)
- Macrométastases (>2 mm)
- Lors de métastases multiples, indiquer seulement le diamètre de la plus volumineuse
- Localisation des métastases: sinus ou parenchyme

Nombre de ganglions sentinelles avec cellules tumorales isolées (n)**Classification de la tumeur**

Selon la classification TNM des tumeurs malignes, 6^{ème} édition

Références

Cook, M. G., Green, M. A., Anderson, B., et al.: The development of optimal pathological assessment of sentinel lymph nodes for melanoma. *J Pathol.* 2003;200:314–319.

Garbe, C., Eigentler, T. K.: Diagnosis and treatment of cutaneous melanoma: state of the art 2006. *Melanoma Res.* 2007; 17: 117–127.

Li L. X., Scolyer, R. A., Ka, V. S., et al.: Pathologic review of negative sentinel lymph nodes in melanoma patients with regional recurrence: a clinicopathologic study of 1152 patients undergoing sentinel lymph node biopsy. *Am J Surg Pathol.* 2003;27: 1197–1202.

Paredes, B. E.: Regression in malignant melanoma: Definition, etiopathogenesis, morphology and differential diagnosis. *Pathologie.* 2007;28:453–463.

A. Lugli, L. Tornillo, G. Cathomas, L. Terracciano (Trad. française: C.Y. Genton)

Colon et rectum

Affections néoplasiques

A. Polypes

Renseignements cliniques

- Nom, âge et sexe du patient
- Nom du clinicien responsable
- Date de l'intervention
- Antécédents:
 - Adénome, carcinome du colon
 - Polypose adénomateuse familiale (FAP)
- autres polyposes:
 - Juvénile
 - Syndrome de Peutz-Jeghers
 - Métaplasique
 - Syndrome de Cronkhite-Canada
 - Syndrome de Cowden
 - Polypose lymphoïde bénigne
 - Polypose lymphomateuse maligne, polypose fibroïde inflammatoire
- Syndrome du carcinome colique non polypeux héréditaire (HNPCC)
- Maladies inflammatoires chroniques du colon (colite ulcéreuse, maladie de Crohn)
- Résultats antérieurs en imagerie
- Données cliniques et paracliniques significatives.

Macroscopie

- Localisation anatomique
- Fragmentation: oui/non
- Mensurations: dans les 3 dimensions
- Diamètre maximal de la surface de résection
- Surface
- Pédicule: oui/non
- Longueur du pédicule

Prise en charge / prélèvements

- Mesurer le(s) polype(s) (longueur, largeur, hauteur)
- Marquer la surface de résection à l'encre de Chine
- Découper en rondelles:
 - Polype pédiculé (pédicule >6 mm): tranche de section transversale du pédicule + coupes longitudinales (centre et périphérie)
 - Polype non pédiculé: milieu du polype avec la surface de résection + périphérie

Rédaction du rapport

- Localisation
- Type histologique
 - Polypes adénomateux
 - Tubuleux
 - Tubulo-villeux
 - Villeux
- Polypes dentelés:
 - Polype hyperplasique
 - Adénome dentelé sessile
 - Adénome dentelé traditionnel
 - Polypes mixtes
- Dimensions
- Excision in toto ou non
- Degré de la dysplasie
 - Dysplasie légère et/ou modérée = low grade
 - Dysplasie sévère = high grade
- Carcinome dans l'adénome:
 - Sous-type histologique et degré de différenciation du carcinome
 - Profondeur de l'infiltration selon Haggitt
 - Invasion des vaisseaux lymphatiques
 - Distance à la tranche de section
 - pTNM

Remarque: Selon la classification de l'OMS, les carcinomes qui infiltrent la lamina propria sans toutefois infiltrer la sous-muqueuse devraient être appelés «**néoplasies intraépithéliales de haut grade**». Les termes de carcinome in situ et de carcinome intra-muqueux devraient être abandonnés pour éviter le danger d'un surtraitement inapproprié.

B. Carcinomes

Renseignements cliniques

- Nom, âge et sexe du patient
- Nom du clinicien responsable
- Date de l'intervention
- Antécédents:
 - Adénome, carcinome du colon
 - Polypose adénomateuse familiale (FAP)
- autres polyposes:
 - Juvénile
 - Syndrome de peutz-jeghers
 - Métaplasique
 - Syndrome de cronkhite-canada
 - Syndrome de cowden
 - Polypose lymphoïde bénigne
 - Polypose lymphomateuse maligne
 - Polypose fibroïde inflammatoire
- Syndrome du carcinome colique non polypeux héréditaire (hnpcc)
- Maladies inflammatoires chroniques du colon (colite ulcéreuse, maladie de Crohn)
- Résultats antérieurs en imagerie
- Données cliniques et paracliniques significatives.
- Type de l'intervention chirurgicale
- Constatations faites lors de l'intervention
- Localisation anatomique de la pièce opératoire
- Type de pièce opératoire
- Stade préopératoire de la tumeur (en particulier pour les carcinomes du rectum)
- Données concernant une éventuelle thérapie néoadjuvante antérieure (dans ce cas il est indispensable de connaître la localisation primaire de la tumeur).

Macroscopie

- Etat du tissu:
 - Natif / fixé
 - Pièce ouverte ou non
- Etat de la surface externe du méso rectal lors d'une «Total Mesorectal Excision» (TME)
 - Incomplète:
 - Les défauts touchent la muscularis propria
 - Surface irrégulière après découpage en rondelles

- presque complète:
 - Les défauts sont plus profonds que 5 mm, mais ils n'atteignent toutefois pas la muscularis propria
 - Aucune zone de la muscularis propria n'est visible
- Complète:
 - Surface lisse et intacte
 - Rares irrégularités minimales de la surface
 - La profondeur des défauts n'atteint pas 5 mm
 - Intégrité des coupes après découpage en rondelles
- Type de pièce opératoire:
 - Pièce de résection, de résection complémentaire (recoupe), ectomie
 - Longueur du colon et des autres structures réséquées (iléon terminal, appendice, canal anal, structures adhérentes, vaisseaux identifiables)
- Description de la tumeur:
 - Localisation dans le colon
 - Sous-type: polypoïde, annulaire, ulcéré, diffus
 - Mensurations dans les 3 dimensions
 - Distance aux tranches de section proximale (orale), distale (aborale) et profonde
 - Profondeur de l'infiltration
 - Description de la séreuse
 - Noter si obstruction et/ou perforation
- Situation par rapport au repli péritonéal (visible sur la face antérieure du colon)
 - Située complètement du côté oral du repli péritonéal
 - Située dans la zone du repli
 - Située complètement du côté aboral du repli
- Distance à la ligne dentelée
- Données complémentaires:
 - Muqueuse colique non tumorale
 - Polypes
 - Diverticules
 - Maladies inflammatoires chroniques du colon
- Nombre de ganglions:
 - Nombre total (au moins 12)
 - Leur diamètre maximal,
 - Suspicion de métastases: oui/non
- Tissu mis de côté pour examens complémentaires:
 - Banque de tissus
 - Immunohistochimie

Prise en charge / prélèvements

Fondamentalement il faudrait prélever 1 bloc par cm de diamètre de la tumeur.

Les prélèvements suivants sont de toutes façons à recommander :

- Un bloc par cm de diamètre de la tumeur
 - Zone de transition tumeur – muqueuse normale
 - Zone de l'infiltration maximale
 - Rapport à la séreuse
 - Milieu de la tumeur
 - Front d'invasion
 - Infiltration de structures avoisinantes
- Tranches de section orale, aborale et profonde
- Muqueuse normale
- Documentation de toutes les constatations macroscopiques (polypes, diverticules etc)
- Tissu adipeux péricolique
- Tous les ganglions

Pour les carcinomes du rectum, les points suivants sont spécialement à relever :

- Distance minimale entre la tumeur et la totalité du pourtour des tranches de section (3 blocs)
- Rapport entre la tumeur et la lumière (2 blocs)

Pour évaluer l'état des microsattellites il faudrait effectuer une analyse immuno-histochimique et/ou une PCR selon les « **Revised Bethesda Guidelines** »

1. Cancer colorectal diagnostiqué avant l'âge de 50 ans
2. Cancer colorectal multiple ou cancers en rapport avec HNPCC (a)
3. Cancer colorectal avec relation histologique au MSI (b) diagnostiqué avant l'âge de 60 ans
4. Cancer colorectal ou en relation avec HNPCC diagnostiqué chez au moins un parent de premier degré avant l'âge de 50 ans
5. Cancer colorectal ou en relation avec HNPCC diagnostiqué chez au moins 2 parents de 1er ou 2ème degré à n'importe quel âge

NB: n'importe quel critère (1–5) peut être considéré.

HNPCC: cancer colorectal héréditaire non polypeux

- a) Inclut les cancers de l'endomètre, de l'intestin grêle, des uretères, du tractus biliaire, de l'estomac, de l'ovaire, du pancréas et du cerveau (principalement glioblastome multiforme)
- b) Lymphocytes infiltrant la tumeur, réaction lymphocytaire de type Crohn, différenciation mucineuse/cellule en bague-à-sceau, croissance de type médullaire

Rédaction du rapport

- Type de pièce opératoire (par ex. hémicolectomie, sigmoïdectomie etc)
- Sous-type histologique (classification OMS)
 - Adénocarcinome
 - Adénocarcinome muqueux (>50 % muqueux)
 - Carcinome médullaire
 - Carcinome à cellules isolées (>50 % en bague-à-sceau)
 - Carcinome à petites cellules
 - Carcinome épidermoïde
 - Carcinome adénosquameux
 - Carcinome indifférencié
 - Carcinome non classifiable
- Grade de la tumeur (classification OMS)
 - Grade 1: hautement différencié (>95 % de formations glandulaires)
 - Grade 2: moyennement différencié (50–95 % de formations glandulaires)
 - Grade 3: peu différencié (<50 % de formations glandulaires)
 - Grade 4: indifférencié (pas de formations glandulaires)

Selon l'AJCC (American Joint Committee on Cancer), les grades G1 et G2 sont considérés comme «low grade», G3 et G4 comme «high grade».

- Stade TNM: Selon la classification TNM actuelle (TNM)

Pour les tumeurs pT1, la profondeur d'infiltration peut également être citée selon Haggitt (tumeurs polypoïdes) ou Kikuchi (tumeurs sessiles, plates).

Profondeur d'infiltration de la sous-muqueuse des tumeurs non-polypeuses T1 selon Kikuchi

Sm1: Infiltration du tiers supérieur de la sous-muqueuse

Sm2: Infiltration du tiers moyen de la sous-muqueuse

Sm3: Infiltration du tiers inférieur de la sous-muqueuse

Profondeur d'infiltration de la sous-muqueuse des tumeurs polypoïdes T1 selon Haggitt

Niveau 1: Infiltration de la sous-muqueuse dans la zone de la tête de la lésion polypoïde

Niveau 2: Infiltration de la sous-muqueuse dans la région du col de la lésion polypoïde

Niveau 3: Infiltration de la sous-muqueuse à un endroit quelconque du pédicule de la lésion polypoïde

Niveau 4: Infiltration de la sous-muqueuse jusqu'au-delà de la base d'implantation de la lésion, mais n'atteignant pas la muscularis propria.

- Tranches de section
 - Distance aux tranches de section orale, aborale et profonde
 - Distance aux tranches de section circonférentielles (carcinome du rectum)

- Invasion périneurale:
 - Présente/absente
- Type de front d'invasion:
 - Type «infiltrating»
 - «Pushing»
- Bourgeonnements tumoraux (budding):
 - Présents
 - Absents
- Infiltration lymphocytaire intra/péritumorale:
 - Aucune
 - Légère à modérée
 - Sévère (avec réaction de type Crohn)
- Données complémentaires:
 - Polypes
 - Colite ulcéreuse
 - Maladie de Crohn
 - Dysplasie
 - Diverticules

Lésions non-tumorales

Renseignements cliniques

- Nom, âge et sexe du patient
- Nom du clinicien responsable
- Date de l'intervention
- Symptômes principaux
- Diarrhée (aqueuse, hémorragique)
- Durée et activité de la maladie
- Durée de l'affection actuelle
- Constatations endoscopiques:
 - Etat de la muqueuse
 - Genre de lésion (focale, diffuse, foyer unique, multifocalité)
- Type et localisation du tissu soumis à l'examen
- Diagnostic différentiel clinique
- Résultats de laboratoire significatifs
- Informations complémentaires
 - interventions gastro-intestinales antérieures
 - traitement(s)
 - résultats des cultures de selles
 - transplantations antérieures
 - autres maladies (co-morbidité)

Macroscopie Pièce opératoire

- Etat de la pièce
 - Natif/fixé
 - Ouvert/non ouvert
- Type de pièce opératoire
 - Pièce de résection, recoupe, ectomie
 - Longueur du colon et des autres structures réséquées (iléon terminal, appendice, canal anal, structures adhérentes, vaisseaux identifiables)
- Description des altérations observées
 - Localisation dans le colon
 - Mensurations de la (des) lésion(s) dans les 3 dimensions
 - Distance aux tranches de section orale (proximale) et aborale (distale)
 - Description de la séreuse
 - Noter une éventuelle obstruction et/ou perforation
- Données complémentaires
 - muqueuse colique normale
 - Polypes
 - Tumeurs

Biopsie

- Dimensions
- Orientation
- Fragmentation

Prise en charge / prélèvements**Pièce opératoire**

Par principe, il faut inclure chaque zone pathologique.

Les prélèvements suivants sont recommandés dans tous les cas :

- Zone de transition muqueuse normale – zone pathologique
- Zones centrale et périphérique de la lésion
- Tranches de section proximale, distale et profonde
- Muqueuse normale
- Documentation de toutes les constatations macroscopiques
- Tissu adipeux péricolique

Biopsie

Par principe, toutes les biopsies colorectales envoyées pour examen doivent être examinées in toto.

Rédaction du rapport

- Localisation et répartition de la lésion (foyer unique, multifocalité)
- Mensurations de la (des) lésion(s) dans les 3 dimensions
- État des bords des prélèvements
- Surface de la muqueuse (aplatie, régulière, structure villose)
- Architecture des cryptes (normale, anormale)
- Nombre de cryptes (normal, réduit)
- Cellularité de la lamina propria:
 - Normale
 - Augmentée (focalement, de façon diffuse)
 - Type(s) cellulaire(s)
- Inflammation des cryptes (cryptite)
- Abscesses de cryptes
- Altérations de l'épithélium (normal, aplati, érodé)
- Déplétion en mucine
- Altérations associées à l'épithélium
 - Augmentation du nombre des lymphocytes intraépithéliaux
 - Épaississement de la bande collagène sous-épithéliale
- Granulomes:
 - Nombre
 - Type

Classification possible des maladies inflammatoires chroniques du colon (Montgomery, 2006)

Maladies inflammatoires chroniques idiopathiques :

- Colite ulcéreuse
- Maladie de Crohn
- Colite « indéterminée »

Colite infectieuse

Colite d'origine mécanique :

- Diverticulite
- Syndrome du prolapsus muqueux (« solitary rectal ulcer syndrome »)

Colite d'origine vasculaire (par hypoperfusion)

- Colite ischémique
- Vasculite
- Entérocolite nécrosante

Colite d'origine iatrogène

- Lavements, laxatifs
- Médicamenteuse
- Colite post irradiation
- Graft versus Host Disease (GvHD)
- Colite de dérivation

Colite spécifique

- Colite chronique granulomateuse
- Colite HIV
- Syndrome hémolytique-urémique (SHU)
- Morbus Behçet

Autres colites

- Colite microscopique (colite lymphocytaire, colite collagène)
- Colite neutropénique
- Colite à éosinophiles
- Colite urémique

Les points suivants sont à prendre en considération lors des maladies inflammatoires chroniques du colon :

Dans ces cas, en particulier lors d'une colite ulcéreuse, une dysplasie peut apparaître sous 3 formes différentes

- ALM: «adenoma like mass» (dans ou hors de la zone de colite)
- DALM: «dysplasia associated lesion and mass»
- Adénome sporadique

De façon générale, lors d'une suspicion de ALM/DALM, il est recommandé de demander un deuxième avis à un spécialiste en pathologie gastro-intestinale, externe à l'institut.

Littérature

- Abbruzzese, J.L., Evans, D.B., Willett, C.G., Fenoglio-Preiser, C.:* Gastrointestinal oncology. Oxford University Press. 1st edition. 2004.
- Adam, U., Mohamdee, M.O., Martin, I.G., Scott, N., Finan, P.J., Johnston, D. et al.:* Role of circumferential margin involvement in the local recurrence of rectal cancer. *Lancet* 1994;344:707–711.
- AJCC Cancer Staging Manual. 6th ed. Philadelphia: Lipincott-Raven Press, 2002.
- Baxter, N.N., Virnig, D.J., Rothenberger, D.A., Morris, A.M., Jessurun, J., Virnig, B.A.:* Lymphnode evaluation in colorectal cancer patients: A population-based study. *J Natl Cancer Inst* 2005;97:219–225.
- Bell, S.W., Mourra, N., Flejou, J.F., Parc, R., Tiret, E.:* Ex vivo sentinel lymph node mapping in colorectal cancer. *Dis Colon Rectum* 2005;48:74–79.
- Chen, S., Wang, W., Lee, S., Nafa, K., Lee, J., Romans, K., Watson, P., Gruber, S.B., Euhus, D., Kinzler, K.W., Jass, J., Gallinger, S., Lindor, N.M., Casey, G., Ellis, N., Giardiello, F.M., Offit, K., Parmigiani, G.:* Prediction of germline mutations and cancer risk in the Lynch syndrome. *Jama* 2006;296:1479–87.
- Compton, C.C., Greene, F.L.:* The Staging of Colorectal Cancer: 2004 and beyond. *CA Cancer J Clin.* 2004;54:295–308.
- Compton, C.C.:* Colorectal carcinoma: diagnostic, prognostic, and molecular features. *Mod Pathol* 2003;16:376–88.
- Compton, C.C.:* Key issues in reporting common cancer specimens: problems in pathologic staging of colon cancer. *Arch Pathol Lab Med* 2006;130:318–24.
- Compton, C.C.:* Optimal pathologic staging: defining stage II disease. *Clin Cancer Res* 2007;13:6862s–70s.
- Day, D.W., Jass, J.R., Price, A.B., Shepherd, N.A., Sloan, J.M., Talbot, I.C., Warren, B.F., Williams, G.T.:* Morson and Dawson's gastrointestinal pathology. Blackwell Publishing. 4th edition. 2003.
- Fenoglio-Preiser, C.M.:* Gastrointestinal Pathology. An atlas and text. Wolters Kluwer/Lippincott Williams & Wilkins. 3rd edition. 2008
- Friedman, S., Odze, R.D., Farraye, F.A.:* Management of neoplastic polyps in inflammatory bowel disease. *Inflamm Bowel Dis* 2003;9:260–6.
- Goldstein, N.S.:* Lymph node recoveries from 2427 pT3 colorectal resection specimens spanning 45 years: recommendations for a minimum number of recovered lymph nodes based on predictive probabilities. *Am J Surg Pathol* 2002;26:179–189.
- Goldstein, N.S., Turner, J.R.:* Pericolonic tumor deposits in patients with T3N+MO colon adenocarcinomas. Markers of reduced disease free survival and intra-abdominal metastases and their implications for TNM classification. *Cancer* 2000;88:2228–2238.
- Gospodarowicz, M.K., O'Sullivan, B., Sobin, L.H.:* UICC. Prognostic factors in cancer. Wiley-Liss. 3rd edition. 2006.
- Haggitt, R.C., Glotzbach, R.E., Soffer, E.E., Wruble, L.D.:* Prognostic factors in colorectal carcinomas arising in adenomas: implications for lesions removed by endoscopic polypectomy. *Gastroenterology* 1985;89:328–336.
- Hamilton, S.R., Aaltonen, L.A.:* World Health Organization Classification of Tumours. Pathology and Genetics. Lyon: IARC Press, 2000.
- Howarth, S.M., Morgan, J.M., Williams, G.T.:* The new (6th edition) TNM classification of colorectal cancer: a stage too far. *Gut* 2004;53:A21.
- Jass, J.R., Love, S.B., Northover, J.M.A.:* A new prognostic classification of rectal cancer. *Lancet* 1987; i:1303–1306.
- Jass, J.R., O'Brien, J., Riddell, R.H., Snover, D.C.:* Recommendations for the reporting of surgically resected specimens of colorectal carcinoma: Association of Directors of Anatomic and Surgical Pathology. *Am J Clin Pathol* 2008;129:13–23.

Jenkins, M. A., Hayashi, S., O'Shea, A. M., Burgart, L. J., Smyrk, T. C., Shimizu, D., Waring, P. M., Ruzskiewicz, A. R., Pollett, A. F., Redston, M., Barker, M. A., Baron, J. A., Casey, G. R., Dowty, J. G., Giles, G. G., Limburg, P., Newcomb, P., Young, J. P., Walsh, M. D., Thibodeau, S. N., Lindor, N. M., Lemarchand, L., Gallinger, S., Haile, R. W., Potter, J. D., Hopper, J. L., Jass, J. R.: Pathology features in Bethesda guidelines predict colorectal cancer microsatellite instability: a population-based study. *Gastroenterology* 2007;133:48–56.

Kelsen, D. P., Daly, J. M., Kern, S. E., Levin, B., Tepper, J. E., Van Cutsem, E.: Principles and practice of gastrointestinal oncology. Lippincott Williams & Wilkins. 2nd edition. 2008.

Kikuchi, R., Takano, M., Takagi, K., Fujimoto, N., Nozaki, R., Fujiyoshi, T. et al.: Management of early invasive colorectal cancer. Risk of recurrence and clinical guidelines. *Dis Colon Rectum* 1995;38:1286–1295.

Montgomery, E. A.: Biopsy interpretation of the gastrointestinal tract mucosa. Lippincott Williams & Wilkins. 1st edition. 2006.

Moore, J., Hewett, P., Penfold, J. C., Adams, W., Cartmill, J., Chapuis, P., Cunningham, I., Farmer, K. C., Hewett, P., Hoffmann, D., Jass, J., Jones, I., Killingback, M., Levitt, M., Lumley, J., McLeish, A., Meagher, A., Moore, J., Newland, R., Newstead, G., Oakley, J., Olver, I., Platell, C., Polglase, A., Waxman, B., et al.: Practice parameters for the management of colonic cancer I: surgical issues. Recommendations of the Colorectal Surgical Society of Australia. *Aust N Z J Surg* 1999;69:415–21.

Nagtegaal, I. D., van de Velde, C. J., van der Worp, E., Kapiteijn, E., Quirke, P., van Krieken, J. H.: Macroscopic evaluation of rectal cancer resection specimen: clinical significance of the pathologist in quality control. *J Clin Oncol* 2002;20:1729–34.

Nagtegaal, I. D., Marijnen, C. A. M., Kranenbarg, E. K., van de Velde, C. J. H., van Krieken, J. H. J. M.: Circumferential margin involvement is still important predictor of local recurrence in rectal carcinoma. Not one millimeter but two millimeters is the limit. *Am J Surg Pathol* 2002;26:350–357.

Nielsen, O. H., Vainer, B., Rask-Madsen, J.: Non-IBD and noninfectious colitis. *Nat Clin Pract Gastroenterol Hepatol* 2008;5:28–39.

Noffsinger, A., Fenoglio-Preiser, C., Maru, D., Gilinsky, N.: Atlas of nontumor pathology. Gastrointestinal diseases. AFIP/ARP. First series. Fascicle 5. 2007.

O'Connell, J. B., Maggard, M. A., Ko, C. Y.: Colon cancer survival rates with the new American Joint Committee on Cancer sixth edition staging. *J Natl Cancer Inst* 2004;96:1420–1425.

Odze, R. D., Goldblum, J. R., Crawford, J. M.: Surgical pathology of the GI tract, liver, biliary tract and pancreas. Saunders. 1st edition. 2004. Odze R. Diagnostic problems and advances in inflammatory bowel disease. *Mod Pathol* 2003;16:347–58.

Odze, R. D.: Pathology of dysplasia and cancer in inflammatory bowel disease. *Gastroenterol Clin North Am* 2006;35:533–52.

Odze, R. D., Wershil, B. K., Leichtner, A. M., Antonioli, D. A.: Allergic colitis in infants. *J Pediatr* 1995;126:163–70.

Petersen, V. C., Baxter, K. J., Love, S. B., Shepherd, N. A.: Identification of objective pathological prognostic determinants and models of prognosis in Dukes' B colon cancer. *Gut* 2002;51:65–69.

Prall, F.: Tumour budding in colorectal carcinoma. *Histopathology*. 2007 Jan;50(1):151–62

Quirke, P., Sebag-Montefiore, D., Steele, R., Khanna, S., Monson, J., Holliday, A. et al.: Local recurrence after rectal cancer resection is strongly related to the plane of surgical dissection and is further reduced by preoperative short course radiotherapy: preliminary results of the Medical Research Council (MRC) CR07 trial. *J Clin Oncology* 2006;24:A3512.

Quirke, P., Williams, G. T., Ectors, N., Ensari, A., Piard, F., Nagtegaal, I.: The future of the TNM staging system in colorectal cancer: time for a debate? *Lancet Oncol* 2007;8:651–7.

Quirke, P.: Training and quality assurance for rectal cancer: 20 years of data is enough. *Lancet Oncol* 2003;4:695–702.

Riddell, R. H., Petras, R. E., Williams, G. T., Sobin, L. H.: Atlas of tumor pathology. Tumors of the intestines. AFIP. 3rd Series. Fascicle 32. 2002.

Ruschoff, J., Aust, D., Hartmann, A.: [Colorectal serrated adenoma: diagnostic criteria and clinical implications]. *Verh Dtsch Ges Pathol* 2007;91:119–25.

Rosen, L.S., Bilchik, A.J., Beart, R.W., Jr, Benson, A.B., 3rd, Chang, K.J., Compton, C.C., Grothey, A., Haller, D.G., Ko, C.Y., Lynch, P.M., Nelson, H., Stamos, M.J., Turner, R.R., Willett, C.G.: New approaches to assessing and treating early-stage colon and rectal cancer: summary statement from 2007 Santa Monica Conference. *Clin Cancer Res* 2007;13:6853s–6s.

Snover, D.C.: Serrated polyps of the large intestine. *Semin Diagn Pathol* 2005;22:301–8.

Snover, D.C., Jass, J.R., Fenoglio-Preiser, C., Batts, K.P.: Serrated polyps of the large intestine: morphologic and molecular review of an evolving concept. *Am J Clin Pathol* 2005;124:380–91.

Sobin, L.H., Wittekind, Ch.: UICC TNM Classification of malignant tumors (6th edition). New York: Wiley-Liss, 2002.

Talbot, I., Price, A., Salto-Tellez, M.: Biopsy pathology in colorectal disease. Hodder Arnold. 2nd edition. 2006.

Torlakovic, E., Snover, D.C.: Sessile serrated adenoma: a brief history and current status. *Crit Rev Oncog* 2006;12: 27–39.

Torlakovic, E.E., Gomez, J.D., Driman, D.K., Parfitt, J.R., Wang, C., Benerjee, T., Snover, D.C.: Sessile serrated adenoma (SSA) vs. traditional serrated adenoma (TSA). *Am J Surg Pathol* 2008;32:21–9.

Umar, A., Boland, C.R., Terdiman, J.P., et al.: Revised Bethesda guidelines for hereditary nonpolyposis colorectal cancer (Lynch syndrome) and microsatellite instability. *J Natl Cancer Inst* 2004;96:261–268.

Umar, A., Boland, C.R., Terdiman, J.P., Syngal, S., de la Chapelle, A., Ruschoff, J., Fishel, R., Lindor, N.M., Burgart, L.J., Hamelin, R., Hamilton, S.R., Hiatt, R.A., Jass, J., Lindblom, A., Lynch, H.T., Peltomaki, P., Ramsey, S.D., Rodriguez-Bigas, M.A., Vasen, H.F., Hawk, E.T., Barrett, J.C., Freedman, A.N., Srivastava, S.: Revised Bethesda Guidelines for hereditary nonpolyposis colorectal cancer (Lynch syndrome) and microsatellite instability. *J Natl Cancer Inst* 2004;96:261–8.

Wittekind, C., Henson, D.E., Hutter, R.V.P., Sobin, L.H.: TNM Supplement: A Commentary on Uniform Use (2nd edition). New York, NY: Wiley-Liss, 2001.

Wittekind, C., Greene, F.L., Henson, D.E., Hutter, R.V.P., Sobin, L.H.: TNM Supplement. A commentary on uniform use. 3rd ed. New York: Wiley-Liss, 2003.

L. Tornillo, A. Lugli, L. Terracciano (Traduction française: C.Y. Genton)

Estomac

Lésions tumorales

Carcinome

Renseignements cliniques (biopsies et/ou pièces opératoires)

- Nom, âge et sexe du patient/de la patiente
- Nom du clinicien responsable
- Date de l'intervention
- Antécédents:
 - Opération selon Billroth
 - Gastrite à HP
 - Gastrite autoimmune
 - Gastrite réactionnelle
 - Métaplasie
 - Dysplasie
 - Polypose
 - Syndrome héréditaire du carcinome colique non polypeux (HNPCC)
- Données cliniques et radiologiques
- Traitements antérieurs (thérapie adjuvante)
- Autres maladies significatives

Pièce opératoire: macroscopie

Etat du tissu:

- Natif/fixé
- Pièce ouverte ou non

Genre de tissu

- Pièce de résection, résection complémentaire, ectomie (oesophagogastrectomie, gastrectomie partielle, gastrectomie subtotale, gastrectomie totale, gastrectomie élargie)
- Mensurations de la grande et de la petite courbure, dimensions des organes adjacents (œsophage, duodénum; si en plusieurs fragments, les mesurer séparément)
- Orientation (si indiquée par le clinicien)
- Résultat de l'examen extemporané (s'il y a lieu)

Description de la tumeur

- Localisation dans l'estomac (voir Annexe A)
- Sous-type selon Bormann: polypoïde (I), en champignon (II), ulcéré et infiltrant (III), diffusément infiltrant (linite plastique) ainsi que les types combinés. Ce sous-type peut avoir une valeur pronostique
- Carcinome précoce, sous-type selon Murakami: bombé (I), en relief (Iia), plan (Iib) et déprimé (Iic), excavé (III)
- Ce sous-type peut aussi avoir une valeur pronostique
- Mensurations dans les trois dimensions (mm)
- Distance aux tranches de section proximale, distale et profonde (voir Annexe B); tranches de section éventuellement marquées à l'encre de Chine
- Profondeur de l'infiltration
- Description de la séreuse
- Signaler si présence d'une obstruction et/ou perforation

Renseignements complémentaires:

- Muqueuse non-néoplasique (atrophie, érosion, etc.)
- Ulcération(s)
- Métaplasie
- Polype(s)
- Autres

Ganglions loco-régionaux:

- Nombre total: au minimum 12
- Diamètre maximal
- Suspicion de métastases: oui/non
- Localisation

Pièce de résection: prise en charge

- Les pièces fraîches ou partiellement fixées seront ouvertes le long de la grande courbure sur son versant antérieur
- Si la tumeur est localisée sur la grande courbure, ouvrir la pièce le long de la petite courbure sur son versant antérieur
- Gastro-jéjunostomie: ne pas ouvrir l'anastomose; l'anse jéjunale est à ouvrir longitudinalement de façon séparée
- Tumeurs du cardia: avant d'ouvrir la pièce, marquer à l'encre de Chine la circonférence de la tranche de section proximale
- Étaler la pièce sur un support de liège ou de styropore et la laisser fixer durant 24-48 heures

Fondamentalement: prélever un bloc tissulaire par cm de diamètre de la tumeur. Dans tous les cas:

Un bloc par cm de tumeur

- Zone de transition tumeur/muqueuse normale
 - Endroit de l'infiltration maximale en profondeur
 - Relations avec la séreuse
 - Front d'infiltration
 - Infiltration de structures avoisinantes
 - Tissu pour examens spéciaux (ME, biologie moléculaire, IHC)
- Tranches de section proximale, distale et profonde
- Muqueuse normale
- Documentation de toutes les observations macroscopiques
- Tous les ganglions lymphatiques
- Rate (hile) si présente

Rédaction du rapport

- Genre de pièce opératoire (gastrectomie totale, subtotale, etc.)
- Sous-type histologique (classification selon OMS **et** selon Laurèn)
- Grade histologique de la tumeur (selon OMS)
- Stade TNM
- Tranches de section (voir aussi Annexe B)
 - Distance aux tranches de section proximale, distale et profonde
 - Mensuration macroscopique pour les TS proximale et distale
 - Mensuration microscopique pour la TS profonde
- Invasion des ganglions et vaisseaux lymphatiques
 - Présente
 - Absente
 - Ne peut être évaluée
 - NB: si incertitude, IHC (D2-40 et évt. CD31)
- Renseignements complémentaires
 - Gastrite
 - Métaplasie intestinale (complète, incomplète)
 - Dysplasie
 - Atrophie
 - Adénome(<s) et/ou autres polype(s)
 - Helicobacter pylori
 - Autres

Biopsies chirurgicales

Macroscopie

- Localisation anatomique
- Fragmentation: oui/non
- Nombre des fragments
- Dimensions des fragments
- Localisation de la tumeur (si visible)
- Etat du tissu (natif/fixé)

Prise en charge

- Marquer les tranches de section à l'encre de Chine (pour les biopsies excisionnelles)
- La lésion et les tranches de section (si biopsie excisionnelle)
- Tissu pour techniques spéciales (ME, biologie moléculaire, IHC)

Informations diagnostiques

- Localisation
- Type histologique (voir ci-dessus)
- Grade histologique (voir ci-dessus)
- Excision in toto: oui ou non
 - Degré de dysplasie (si présente) (voir aussi Annexe C)
 - Dysplasie légère et modérée: «low grade»
 - Dysplasie sévère: «high grade»
- Données complémentaires
 - Gastrite
 - Métaplasie
 - Helicobacter pylori
 - Autres

Biopsies endoscopiques

Biopsies endoscopiques: Macroscopie

- Localisation anatomique
- Fragmentation: oui/non
- Nombre de fragments
- Dimensions
- Localisation de la tumeur (si visible)
- Etat du tissu: natif/fixé

Prise en charge du tissu

- Marquage des tranches de section à l'encre de Chine
- Inclure la totalité du matériel
- Tranches de section avec orientation (biopsies endoscopiques!)

Informations diagnostiques

- Localisation
- Type histologique (voir ci-dessus)
- Grade histologique (voir ci-dessus)
- Excision in toto: oui/non
- Invasión vasculaire: oui/non (si sous-muqueuse présente)

- Degré de dysplasie (si présente) (voir aussi Annexe C)
 - Dysplasie légère et modérée: «low grade»
 - Dysplasie sévère: «highgrade»

- Renseignements complémentaires:
 - Gastrite
 - Métaplasie
 - Helicobacter pylori
 - Autres

N.B.: Pour les tumeurs neuroendocrines, voir directives spécifiques**Tumeurs méenchymateuses**

- Renseignements cliniques, macroscopie, genre de tissu, description de la tumeur, renseignements complémentaires, prise en charge: comme pour les carcinomes (voir ci-dessus)

Informations diagnostiques

- Genre de tissu
- Type histologique
- Tumeur bénigne/maligne
- Grade histologique (OMS, FGSLCC, etc., selon type de tumeur)
- Index de prolifération (MIB-1)
- Invasión de structures avoisinantes
- Excision in toto ou non (pour les pièces de résection)
- Tranches de section (mesurer les distances)
- Invasión veineuse (voir carcinome)
- Invasión lymphatique (voir carcinome)
- Métastases ganglionnaires
- Métastases à distance

Lymphomes (voir également les recommandations spécifiques)

- Renseignements cliniques, macroscopie, genre de tissu, description de la tumeur, renseignements complémentaires, prise en charge: comme pour les carcinomes (voir ci-dessus)

Informations diagnostiques

- Genre de tissu
- Préciser si lymphome primaire ou secondaire
- Type histologique (classification OMS)
- Grade histologique
- Invasión de structures avoisinantes
- Stade (classification OMS)
- Examens moléculaires (voir aussi Annexe C)

Lésions non-néoplasiques

Renseignements cliniques

- Nom, âge et sexe du patient/de la patiente
- Nom du clinicien responsable
- Date de l'intervention
- Symptômes principaux
- Durée et intensité de la maladie
- Résultats de l'endoscopie:
 - Etat de la muqueuse
 - Type de lésion (focale, diffuse, en continuité, discontinue)
- Genre de tissu soumis à l'examen et localisation(s)
- Données cliniques et radiologiques significatives
- Informations complémentaires
 - Interventions chirurgicales antérieures
 - Traitement(s) antérieur(s)
 - Autres maladies

Macroscopie

Pièce de résection

- Etat du tissu
- Natif/fixé
- Pièce ouverte ou non

Genre de tissu

- Pièce de résection, résection complémentaire, ectomie (oesophagogastrectomie, gastrectomie partielle, gastrectomie sub-totale, gastrectomie totale, gastrectomie élargie)
- Mensurations de la grande et de la petite courbure, dimensions des organes adjacents (par ex. œsophage, duodénum; si en plusieurs fragments, mesurer ceux-ci séparément)
- Orientation (si indiquée par le clinicien)

Description macroscopique

- Localisation dans l'estomac
- Mensurations de la lésion dans les 3 dimensions
- Distance aux tranches de section proximale et distale
- Mentionner si obstruction et/ou perforation

Renseignements complémentaires

- Muqueuse normale
- Polypes
- Tumeur(s)

Biopsie

- Dimensions
- Orientable (?)
- Fragmentation

Prise en charge du tissu

Pièce de résection

Inclure toutes les zones avec des altérations reconnaissables.

Recommandations:

- Zone de transition muqueuse normale/lésion
- Centre et périphérie de la lésion
- Tranches de section proximale, distale et profonde
- Muqueuse normale
- Documenter toutes les constatations macroscopiques

Biopsie

- Inclure toutes les biopsies reçues in toto

Informations diagnostiques

- Localisation de la lésion
- Type de lésion: unique, multiple, focale, continue ou discontinue
- Dimensions
- Estimation des tranches de section
- Surface de la muqueuse
- Cellularité de la lamina propria:
 - Normale
 - Augmentée focalement ou de façon diffuse
 - Type de cellules
- Aspect de l'épithélium (normal, aplati, érodé, ulcéré)
- Altérations de l'épithélium:
 - Augmentation des leucocytes intraépithéliaux
 - Métaplasie
 - Dysplasie (voir Annexe C)
- Granulomes
 - Nombre
 - Type
- Microorganismes (bactéries, champignons, parasites, virus)
- Colorations spéciales:
 - Bleu-Alcian (pour le diagnostic de l'œsophage de Barrett)
 - Giemsa-C ou autre pour la gastrite à *Helicobacter*
 - Giemsa (pour microorganismes)
 - Warthin-Starry et autres argentations (pour microorganismes)
 - PAS (pour microorganismes, par ex. champignons)
 - Ziehl-Nielsen ou autre (lors de granulomes)
 - Grocott (champignons)

- Immunohistochimie:
 - Pour la confirmation d'une gastrite autoimmune (marqueurs neuroendocrines comme chromogranine A, NSE, synaptophysine)
 - En cas de suspicion d'infection
- Biologie moléculaire:
 - Pour spécifiquement confirmer ou exclure une infection

Références

- Adachi, Y., Yasuda, K., Inomata, M., Sato, K., Shiraishi, N., Kitano, S.:* Pathology and prognosis of gastric carcinoma: well versus poorly differentiated type. *Cancer* 2000;89:1418–24.
- Allum, W.H., Griffin, S.M., Watson, A., Colin-Jones, D.:* Guidelines for the management of oesophageal and gastric cancer. *Gut* 2002;50 Suppl 5:v1–23.
- Baba, H., Korenaga, D., Okamura, T., Saito, A., Sugimachi, K.:* Prognostic factors in gastric cancer with serosal invasion. Univariate and multivariate analyses. *Arch Surg* 1989;124:1061–4.
- Bacon, C.M., Du, M.Q., Dogan, A.:* Mucosa-associated lymphoid tissue (MALT) lymphoma: a practical guide for pathologists. *J Clin Pathol* 2007;60:361–72.
- Calvert, R., Group YCNP.:* Guidelines for the examination and reporting of upper gastrointestinal specimens. Leeds: NHS Yorkshire Cancer Network Arthington House Cookridge Hospital; 2005 January 2005.
- Carriaga, M.T., Henson, D.E.:* The histologic grading of cancer. *Cancer* 1995;75:406–21.
- Compton, C.C.:* Stomach. Montreal: Cancer Committee, College of American Pathologists; 2005 January 2005.
- Cunningham, D., Jost, L.M., Purkalne, G., Oliveira, J.:* ESMO Minimum Clinical Recommendations for diagnosis, treatment and follow-up of gastric cancer. *Ann Oncol* 2005;16 Suppl 1:i22–3.
- Dexter, S.P., Sue-Ling, H., McMahon, M.J., Quirke, P., Mapstone, N., Martin, I.G.:* Circumferential resection margin involvement: an independent predictor of survival following surgery for oesophageal cancer. *Gut* 2001;48:667–70.
- Dixon, M.F.:* Gastrointestinal epithelial neoplasia: Vienna revisited. *Gut* 2002;51:130–1.
- Greene, F.L., Page, D.L., Fleming, I.D., editors:* AJCC Cancer Staging Manual. New York: Springer; 2002.
- Hamilton, S.R., Aaltonen, L.A., editors.:* Tumours of the Digestive System. Lyon: IARC Press; 2000.
- Jaffe, E.S., Harris, N.L., Stein, H., Vardiman, J.W., editors.:* Tumors of Haematopoietic and Lymphoid Tissues. Lyon: IARC Press; 2001.
- Kajiyama, Y., Tsurumaru, M., Udagawa, H., Tsutsumi, K., Kinoshita, Y., Ueno, M., Akiyama, H.:* Prognostic factors in adenocarcinoma of the gastric cardia: pathologic stage analysis and multivariate regression analysis. *J Clin Oncol* 1997;15:2015–21.
- Kim, D.Y., Joo, J.K., Park, Y.K., Ryu, S.Y., Kim, Y.J., Kim, S.K.:* Prognostic factors in gastric carcinoma with peritoneal dissemination. *Acta Chir Belg* 2006;106:665–8.
- Kim, D.Y., Seo, K.W., Joo, J.K., Park, Y.K., Ryu, S.Y., Kim, H.R., Kim, Y.J., Kim, S.K.:* Prognostic factors in patients with node-negative gastric carcinoma: a comparison with node-positive gastric carcinoma. *World J Gastroenterol* 2006;12:1182–6.
- King, P.M., Blazeby, J.M., Gupta, J., Alderson, D., Moorghen, M.:* Upper gastrointestinal cancer pathology reporting: a regional audit to compare standards with minimum datasets. *J Clin Pathol* 2004;57:702–5.
- Kodera, Y., Schwarz, R.E., Nakao, A.:* Extended lymph node dissection in gastric carcinoma: where do we stand after the Dutch and British randomized trials? *J Am Coll Surg* 2002;195:855–64.
- Lauren, P.:* The Two Histological Main Types of Gastric Carcinoma: Diffuse and So-Called Intestinal-Type Carcinoma. an Attempt at a Histo-Clinical Classification. *Acta Pathol Microbiol Scand* 1965;64:31–49.
- Ludeman, L., Shepherd, N.A.:* Serosal involvement in gastrointestinal cancer: its assessment and significance. *Histopathology* 2005;47:123–31.
- Novelli, M.R.:* Dataset for the histological reporting of gastric carcinoma. London: The Royal College of Pathologists; 2007 January 2007.
- Okada, M., Kojima, S., Murakami, M., Fuchigami, T., Yao, T., Omae, T., Iwashita, A.:* Human gastric carcinoma: prognosis in relation to macroscopic and microscopic features of the primary tumor. *J Natl Cancer Inst* 1983;71:275–9.
- Robert, M.E., Lamps, L., Lauwers, G.Y.:* Recommendations for the reporting of gastric carcinoma. *Hum Pathol* 2008;39:9–14.

- Roukos, D.H., Lorenz, M., Karakostas, K., Paraschou, P., Batsis, C., Kappas, A.M.: Pathological serosa and node-based classification accurately predicts gastric cancer recurrence risk and outcome, and determines potential and limitation of a Japanese-style extensive surgery for Western patients: a prospective with quality control 10-year follow-up study. *Br J Cancer* 2001;84:1602–9.
- Roy, P., Piard, F., Dusserre-Guion, L., Martin, L., Michiels-Marzais, D., Faivre, J.: Prognostic comparison of the pathological classifications of gastric cancer: a population-based study. *Histopathology* 1998;33:304–10.
- Scott, N., Quirke, P., Dixon, M.F.: ACP Broadsheet 133: November 1992. Gross examination of the stomach. *J Clin Pathol* 1992;45:952–5.
- Singletary, S.E., Greene, F.L., Sobin, L.H.: Classification of isolated tumor cells: clarification of the 6th edition of the American Joint Committee on Cancer Staging Manual. *Cancer* 2003;98:2740–1.
- Sobin, L.H., Wittekind, C., editors.: UICC TNM Classification of Malignant Tumors. 6th Edition, New York: Wiley-Lyss; 2002.
- Van Krieken, J.H.J.M, Sasako, M., Van De Velde, C.J.H.: Gastric Cancer. In: *Gospodarowicz, M.K., Henson, D.E., Hutter, R.V.P., O'Sullivan, B., Sobin, L.H., Wittekind, C., editors.: Prognostic Factors in Cancer. 2nd Edition ed. New York: Wiley-Liss; 2001. p. 251–66.*
- Wittekind, C., Greene, F.L., Hutter, R.V.P., Sobin, L.H., Henson, D.E.: TNM Supplement: A commentary on uniform use. 3rd Edition ed. New York: Wiley-Liss; 2003.
- Wu, C.W., Hsiung, C.A., Lo, S.S., Hsieh, M.C., Chen, J.H., Li, A.F., Lui, W.Y., Whang-Peng, J.: Nodal dissection for patients with gastric cancer: a randomised controlled trial. *Lancet Oncol* 2006;7:309–15.
- Yamamura, Y., Nakajima, T., Ohta, K., Nashimoto, A., Arai, K., Hiratsuka, M., Sasako, M., Kodera, Y., Goto, M.: Determining prognostic factors for gastric cancer using the regression tree method. *Gastric Cancer* 2002;5:201–7.
- Yokota, T., Ishiyama, S., Saito, T., Teshima, S., Narushima, Y., Murata, K., Iwamoto, K., Yashima, R., Yamauchi, H., Kikuchi, S.: Lymph node metastasis as a significant prognostic factor in gastric cancer: a multiple logistic regression analysis. *Scand J Gastroenterol* 2004;39:380–4.
- Yokota, T., Ishiyama, S., Saito, T., Teshima, S., Yamada, Y., Iwamoto, K., Takahashi, M., Murata, K., Yamauchi, H.: Is tumor size a prognostic indicator for gastric carcinoma? *Anticancer Res* 2002;22:3673–7.

Annexe A Localisation de la tumeur

- Cardia (zone de transition oesogastrique comprise), fundus, corps, antre, pylore
- Grande et/ou petite courbure
- Paroi antérieure et/ou postérieure

Zone de transition oesogastrique

La classification des tumeurs de la zone de transition oesogastrique (TOE) est difficile car il n'existe aucune classification TNM particulière pour les carcinomes du cardia. Or les classifications TNM pour l'oesophage et l'estomac sont différentes. De ce fait, pour chaque carcinome du cardia, il s'agit de déterminer quelle classification est applicable. Les directives récentes de l'Union Internationale Contre le Cancer (UICC) sont contradictoires: tous les adénocarcinomes de la TOE devraient être classifiés selon le stade TNM valable pour l'estomac, sauf si plus de 50 % de la masse tumorale est localisée dans l'oesophage. Dans cette dernière situation, c'est la classification TNM valable pour l'oesophage qui doit être appliquée. Les tumeurs strictement limitées à la TOE doivent être classées comme carcinomes primaires de l'oesophage si leur histologie est celle d'un carcinome épidermoïde, d'un carcinome à petites cellules ou d'un carcinome indifférencié. Par contre, les adénocarcinomes doivent être considérés comme des tumeurs primaires de l'estomac. Ce sont ces dernières recommandations que nous conseillons d'appliquer.

La TOE est souvent facile à identifier. Toutefois, lorsque le carcinome est étendu ou lors d'un carcinome de Barrett, cette identification peut être difficile. Dans ces cas, c'est la localisation du repli péritonéal qui peut être utilisée pour indirectement repérer la TOE.

Annexe B **Tranche des sections (TS)**

Pour l'estomac, seules les tranches de section (TS) du petit ligament (ligament hépatoduodénal et hépatogastrique) et du grand épiploon représentent les TS radiaires. Il est avantageux de les marquer à l'encre de Chine et de les documenter dans la description macroscopique.

Lors d'un carcinome du cardia il existe aussi la possibilité d'une atteinte tumorale de la TS circonférentielle dans la région de l'œsophage distal. Une telle atteinte tumorale est prédictive d'une mauvaise survie (cf. Recommandations SGPath, Œsophage 2008). Si la tumeur infiltre l'œsophage distal, la TS circonférentielle devrait être prise en considération et sa distance à la tumeur devrait être notifiée en mm. Si la distance à la tumeur (tumeur principale, nodule tumoral des parties molles ou métastase ganglionnaire) est < 1 mm, il faut considérer la TS comme atteinte et la classer comme R1.

Annexe C **Dysplasie**

Tous les cas de dysplasie devraient être confirmés par un pathologiste spécialisé en pathologie gastrointestinale.

Annexe D Examens immunohistochimiques pour la détermination du sous-type histologique

Type tumoral	Immunohistochimie	Remarques
Différenciation neuroendocrine (y compris carcinome à petites cellules)	CD56, Synaptophysine, Chromogranine	
Tumeurs mésoenchymateuses	CD117, CD34, Desmine, SMA, S-100 et autres selon l'histologie; marqueur de prolifération (par ex. MIB-1)	Lors de GIST à «intermediate et high-risk», séquençage du gène kit ou pdgfra, (aussi pour le diagnostic dans les cas kit négatifs)
Lymphomes	Marqueurs lymphatiques selon l'histologie; marqueur de prolifération (par ex. MIB-1)	Clonalité et translocations, par ex. lors de lymphomes MALT ou folliculaires (à des fins diagnostiques et prédictives)

L. Tornillo, A. Lugli, L. Terracciano (Traduction française: C.Y. Genton)

Œsophage

Lésions néoplasiques

Carcinome

Renseignements cliniques (pour biopsies et/ou pièces de résection)

- Nom, âge et sexe du patient, de la patiente
- Nom du clinicien responsable
- Date de l'intervention
- Antécédents:
 - Œsophage de Barrett
 - Dysplasie
 - Polypose
 - GERD («gastro-œsophageal reflux disease»)
- Données cliniques et radiologiques
- Traitements antérieurs (thérapie adjuvante)
- Autres maladies significatives

Pièces de résection

Macroscopie

- Etat du tissu:
 - Natif, fixé
 - Ouvert/non ouvert
- Genre de tissu:
 - Pièce de résection, pièce de résection complémentaire, ectomie (œsophagectomie, œsophago-gastrectomie)
 - Longueur de l'œsophage et dimensions des autres structures adjacentes (si en plusieurs fragments, les mesurer séparément)
 - Orientation (si communiquée par le clinicien)
 - Résultat de l'examen extemporané (s'il y a lieu)
- Description de la tumeur:
 - Localisation dans l'œsophage (cf. Annexe A)
 - Sous-type: exophytique, endophytique, infiltration diffuse (ainsi que types combinés)
 - Mensurations dans les trois dimensions
 - Distance aux tranches de section proximale, distale et profonde, éventuellement marquées à l'encre de Chine

- Profondeur de l'infiltration
- Description de la séreuse/fascia
- Présence ou non d'une obstruction et/ou perforation
- Distance à la ligne Z
- Données complémentaires:
 - Aspect de la muqueuse normale
 - Présence ou non d'ulcérations
 - Métaplasie
 - Autres
- Ganglions lymphatiques:
 - Nombre total (au minimum 6)
 - Diamètre maximal
 - Suspicion d'atteinte tumorale ou non
 - Localisation

Pièce de résection: prise en charge du tissu

En principe, 1 prélèvement par cm de diamètre de la tumeur. Dans tous les cas:

- 1 bloc par cm de tumeur
 - Zone de transition tumeur – muqueuse normale
 - Zone d'infiltration maximale en profondeur
 - Rapport à la séreuse/fascia
 - Centre de la tumeur
 - Front d'infiltration
 - Infiltration de structures adjacentes
- Tissu pour examens spéciaux (ME, biologie moléculaire, IHC)
 - Tranches de section proximale, distale et profonde
 - Muqueuse normale
 - Documentation de toutes les constatations macroscopiques
 - Tous les ganglions

Rédaction du rapport

- Type de matériel (œsophagectomie, œsophagogastréctomie etc)
- Sous-type histologique (selon classification OMS)
- Grade de la tumeur (selon classification OMS)
- Stade TNM
- Tranches de section:
 - Distance aux tranches de section proximale et distale (mesurée macroscopiquement) et profonde circonférentielle (mesurée microscopiquement):
TS «positive» si distance < 1 mm

- Invasion ganglionnaire et vasculaire
 - Présente
 - Absente
 - Ne peut être évaluée
- Degré de régression après chimiothérapie adjuvante (cf. Annexe D)
- Données complémentaires
 - Dysplasie de l'épithélium malpighien
 - Métaplasie intestinale
 - Dysplasie des cellules cylindriques
 - Atypies secondaires au traitement
 - Autres (inflammation, ulcères, infections etc.)

Biopsies

Macroscopie

- Localisation anatomique
- Fragmentation: oui/non
- Nombre de fragments
- Dimensions des fragments
- Localisation de la tumeur (si visible)
- Etat du tissu (natif/fixé)

Prise en charge du tissu

- Marquer les tranches de section à l'encre de Chine (biopsie excisionnelle)
- Si biopsie excisionnelle, inclure la lésion et ses bords
- Tissu pour examens spéciaux (ME, biologie moléculaire, IHC)

Informations diagnostiques

- Localisation
- Type histologique (voir plus haut)
- Grade histologique (voir plus haut)
- Excision in toto ou non (biopsie excisionnelle)
- Degré de la dysplasie (si présente)
 - Légère et modérée: dysplasie de bas grade
 - Sévère: dysplasie de haut grade
- Données complémentaires
- Inflammation
 - Métaplasie
 - Dysplasie
 - Microorganismes
 - Autres

Tumeurs méenchymateuses

Renseignements cliniques, macroscopie, genre de tissu, description de la tumeur, données complémentaires, prise en charge du tissu: comme pour les carcinomes (voir ci-dessus).

Informations diagnostiques

- Type de prélèvement
- Type histologique (selon classification OMS)
- Grade histologique: selon OMS, FGSLCC etc. selon le type de tumeur
- Index de prolifération (MIB-1)
- Invasion de structures adjacentes (oui / non)
- Excision in toto (oui/non) pour les pièces d'exérèse
- Tranches de section (mesurer les distances)
- Invasion veineuse (cf carcinome)
- Invasion des vaisseaux lymphatiques (cf carcinome)
- Métastases ganglionnaires
- Métastases à distance

Lymphome

(voir aussi guidelines spécifiques)

Renseignements cliniques, macroscopie, genre de tissu, description de la tumeur, données complémentaires, prise en charge du tissu: comme pour les carcinomes (voir ci-dessus).

Informations diagnostiques

- Type de prélèvement
- Indication s'il s'agit d'un lymphome primaire ou d'une atteinte secondaire
- Type histologique (selon classification OMS)
- Grade histologique: OMS (selon type de lymphome)
- Invasion de structures adjacentes (oui/non)
- Stade (classification OMS)
- Examens moléculaires (cf Annexe C)

Lésions non-néoplasiques

Renseignements cliniques

- Nom, âge et sexe du patient/de la patiente
- Nom du clinicien responsable
- Date de l'intervention
- Symptômes principaux
- Durée et activité de l'affection
- Durée de l'affection actuelle
- Constatations endoscopiques
 - Etat de la muqueuse
 - Type de lésion (unique, multiple, focale, diffuse, en continu)
- Genre de prélèvement, localisation
- Données cliniques et radiologiques significatives
- Données complémentaires
 - Interventions gastro-intestinales antérieures
 - Traitements
 - Autres affections

Macroscopie

Pièce d'exérèse

- Etat du tissu
 - Natif/fixé
 - Ouvert/non ouvert
- Genre de tissu
 - Pièce de résection, pièce de résection complémentaire, ectomie
 - Longueur de l'œsophage et dimensions des structures adjacentes
- Description des constatations
 - Localisation dans l'œsophage
 - Mensurations de la lésion dans les 3 dimensions
 - Distance aux tranches de section proximale, distale et profonde
 - Présence d'une obstruction et/ou d'une perforation
- Données complémentaires
 - Muqueuse normale
 - Polypes
 - Tumeur(s)

Biopsie

- Dimensions
- Orientable (oui/non)
- Fragmentation

Prise en charge des tissus

Pièce de résection

Inclure toutes les lésions macroscopiquement reconnaissables.

Recommandations:

- Zone de transition entre lésion et muqueuse normale
- Centre et périphérie de la lésion
- Tranches de section proximale, distale et profonde
- Muqueuse normale
- Documentation de toutes les constatations macroscopiques
- Tissu adipeux péricolique

Biopsie

Examiner la totalité des biopsies dans leur entier

Informations diagnostiques

- Localisation de la lésion
- Type de lésion (unique, multiple, focale, diffuse etc)
- Dimensions de la lésion
- Evaluation de la bordure des prélèvements
- Surface de la muqueuse
- Cellularité de la lamina propria
 - Normale
 - Augmentée: focalement, de manière diffuse
 - Type de cellules (éosinophilie)
- Aspect de l'épithélium (normal, aplati, érodé, ulcéré)
- Altérations de l'épithélium
 - Augmentation du nombre des leucocytes intraépithéliaux (éosinophilie)
 - Métaplasie
 - Dysplasie (cf. Annexe B)
- Granulomes
 - Nombre
 - type de granulome
- Microorganismes (bactéries, champignons, parasites, virus)

- Colorations spéciales
 - Bleu Alcian-PAS (pour diagnostic de l'œsophage de Barrett)
 - Giemsa (pour mise en évidence de microorganismes)
 - Whartin-Starry et autres argentations (pour microorganismes)
 - PAS (pour microorganismes, p. ex. champignons)
 - Ziehl-Neelson ou équivalent (lors de granulomes)
- Grocott (champignons)
- Immunohistochimie
 - Si suspicion d'infection virale

Références

- Allum, W.H., Griffin, S.M., Watson, A., Colin-Jones, D.:* Guidelines for the management of oesophageal and gastric cancer. *Gut* 2002;50 Suppl 5:v1-23.
- Brucher, B.L., Stein, H.J., Werner, M., Siewert, J.R.:* Lymphatic vessel invasion is an independent prognostic factor in patients with a primary resected tumor with esophageal squamous cell carcinoma. *Cancer* 2001;92:2228-33.
- Calvert, R., Group, Y.C.N.P.:* Guidelines for the examination and reporting of upper gastrointestinal specimens. Leeds: NHS, Yorkshire Cancer Network, Arthington House Cookridge Hospital; 2005 January 2005.
- Casson, A.G., Darnton, S.J., Subramanian, S., Hiller, L.:* What is the optimal distal resection margin for esophageal carcinoma? *Ann Thorac Surg* 2000;69:205-9.
- Compton, C.C.:* Esophagus. Montreal: Cancer Committee, College of American Pathologists; 2005 January 2005.
- Dexter, S.P., Sue-Ling, H., McMahon, M.J., Quirke, P., Mapstone, N., Martin, I.G.:* Circumferential resection margin involvement: an independent predictor of survival following surgery for oesophageal cancer. *Gut* 2001;48:667-70.
- Dixon MF.:* Gastrointestinal epithelial neoplasia: Vienna revisited. *Gut* 2002;51:130-1.
- Eguchi, T., Nakanishi, Y., Shimoda, T., Iwasaki, M., Igaki, H., Tachimori, Y., Kato, H., Yamaguchi, H., Saito, D., Umemura, S.:* Histopathological criteria for additional treatment after endoscopic mucosal resection for esophageal cancer: analysis of 464 surgically resected cases. *Mod Pathol* 2006;19:475-80.
- Greene, F.L., Page, D.L., Fleming, I.D., editors:* AJCC Cancer Staging Manual. New York: Springer; 2002.
- Griffiths EA, Brummell Z, Gorthi G, Pritchard SA, Welch IM.:* The prognostic value of circumferential resection margin involvement in oesophageal malignancy. *Eur J Surg Oncol* 2006;32:413-9.
- Hamilton, S.R., Aaltonen, L.A., editors.:* Tumours of the Digestive System. Lyon: IARC Press; 2000.
- Holscher, A.H., Bollschweiler, E., Schneider, P.M., Siewert, J.R.:* Prognosis of early esophageal cancer. Comparison between adeno- and squamous cell carcinoma. *Cancer* 1995;76:178-86.
- Hornick, J.L., Farraye, F.A., Odze, R.D.:* Prevalence and significance of prominent mucin pools in the esophagus post neoadjuvant chemoradiotherapy for Barret's-associated adenocarcinoma. *Am J Surg Pathol* 2006;30:28-35.
- Ibrahim, N.B.:* ACP. Best Practice No 155. Guidelines for handling oesophageal biopsies and resection specimens and their reporting. *J Clin Pathol* 2000; 53:89-94.
- Ide H, Nakamura T, Hayashi K, Endo T, Kobayashi A, Eguchi R, Hanyu F.* Esophageal squamous cell carcinoma: pathology and prognosis. *World J Surg* 1994;18:321-30.
- Jaffe, E.S., Harris, N.L., Stein, H., Vardiman, J.W., editors.:* Tumors of Haematopoietic and Lymphoid Tissues. Lyon: IARC Press; 2001.
- Khan, O.A., Alexiou C, Soomro I, Duffy JP, Morgan WE, Beggs FD.:* Pathological determinants of survival in node-negative oesophageal cancer. *Br J Surg* 2004;91:1586-91.
- Khan, O.A., Fitzgerald, J.J., Soomro, I., Beggs, F.D., Morgan, W.E., Duffy, J.P.:* Prognostic significance of circumferential resection margin involvement following oesophagectomy for cancer. *Br J Cancer* 2003;88:1549-52.
- Klimstra, D.S.:* Pathologic prognostic factors in esophageal carcinoma. *Semin Oncol* 1994;21:425-30.
- Liu, L., Hofstetter, W.L., Rashid, A., Swisher, S.G., Correa, A.M., Ajani, J.A., Hamilton, S.R., Wu, T.T.:* Significance of the depth of tumor invasion and lymph node metastasis in superficially invasive (T1) esophageal adenocarcinoma. *Am J Surg Pathol* 2005; 29:1079-85.

Ludeman, L., Shepherd, N.A.: Serosal involvement in gastrointestinal cancer: its assessment and significance. *Histopathology* 2005;47:123-31.

Mandard, A.M., Dalibard, F., Mandard, J.C., Marnay, J., Henry-Amar, M., Petiot, J.F., Roussel, A., Jacob, J.H., Segol, P., Samama, G., et al.: Pathologic assessment of tumor regression after preoperative chemoradiotherapy of esophageal carcinoma. Clinicopathologic correlations. *Cancer* 1994;73:2680-6.

Mapstone, N.P.: Pathologists TRCo. Dataset for the histopathological reporting of œsophageal carcinoma. London: The Royal College of Pathologists; 2007 February 2007. Report No.: G006.

Mariette, C., Castel, B., Balon, J.M., Van Seuningem, I., Triboulet, J.P.: Extent of œsophageal resection for adenocarcinoma of the œsophagogastric junction. *Eur J Surg Oncol* 2003;29:588-93.

Paraf, F., Flejou, J.F., Pignon, J.P., Fekete, F., Potet, F.: Surgical pathology of adenocarcinoma arising in Barrett's esophagus. Analysis of 67 cases. *Am J Surg Pathol* 1995;19:183-91.

Rice, T.W., Blackstone, E.H., Rybicki, L.A., Adelstein, D.J., Murthy, S.C., DeCamp, M.M., Goldblum JR.: Refining esophageal cancer staging. *J Thorac Cardiovasc Surg* 2003;125:1103-13.

Sagar, P.M., Johnston, D., McMahon, M.J., Dixon, M.F., Quirke, P.: Significance of circumferential resection margin involvement after œsophagectomy for cancer. *Br J Surg* 1993;80:1386-8.

Sarbia, M., Bittinger, F., Porschen, R., Dutkowski, P., Willers, R., Gabbert, H.E.: Prognostic value of histopathologic parameters of esophageal squamous cell carcinoma. *Cancer* 1995;76:922-7.

Shears, L.L., Ribeiro, U., Kane, J., Safatle-Ribeiro, A., Watkins, S., Posner, M.: Apoptosis in esophageal cancer following induction chemoradiotherapy. *J Surg Res* 1998;79:20-4.

Singletary, S.E., Greene, F.L., Sobin, L.H.: Classification of isolated tumor cells: clarification of the 6th edition of the American Joint Committee on Cancer Staging Manual. *Cancer* 2003;98:2740-1.

Sobin, L.H., Wittekind, C., editors.: UICC TNM Classification of Malignant Tumors. 6th Edition ed. New York: Wiley-Lyess; 2002.

Stein, H.J., Feith, M.: *Cancer of the œsophagus*. In: Gospodarowicz, M.K., Henson, D.E., Hutter, R.V.P, O'Sullivan, B., Sobin, L.H., Wittekind, C., editors. *Prognostic Factors in Cancer*. 2nd Edition ed. New York: Wiley-Liss; 2001. p. 237-50.

Swisher, S.G., Hofstetter, W., Wu, T.T., Correa, A.M., Ajani, J.A., Komaki, R.R., Chirieac L, Hunt, K.K., Liao, Z., Phan, A., Rice, D.C., Vaporciyan, A.A., Walsh, G.L., Roth, J.A.: Proposed revision of the esophageal cancer staging system to accommodate pathologic response (pP) following preoperative chemoradiation (CRT). *Ann Surg* 2005;241:810-7; discussion 7-20.

Theunissen, P.H., Borchard, F., Poortvliet, D.C.: Histopathological evaluation of œsophageal carcinoma: the significance of venous invasion. *Br J Surg* 1991;78:930-2.

Wittekind, C., Greene, F.L., Hutter, R.V.P., Sobin, L.H., Henson, D.E.: TNM Supplement: A commentary on uniform use. 3rd Edition ed. New York: Wiley-Liss; 2003.

Yoshinaka, H., Shimazu, H., Fukumoto, T., Baba, M.: Superficial esophageal carcinoma: a clinicopathologic review of 59 cases. *Am J Gastroenterol* 1991;86:1413-8.

Annexe A

Tranches de section proximale et distale

Les tranches de section (TS) proximale et distale doivent être examinées pour pouvoir exclure ou confirmer une éventuelle atteinte tumorale. L'expérience montre qu'une atteinte de la TS proximale est plus souvent associée à une récurrence locale qu'une atteinte de la TS distale. Ainsi, pour ne pas manquer des foyers d'infiltration tumorale discontinue, la TS proximale devrait être examinée dans tous les cas, indépendamment de la distance qui la sépare de la tumeur. La distance entre TS et tumeur est mesurée macroscopiquement.

Tranche de section circonférentielle (TSC)

L'atteinte de cette tranche de section est sans importance chez les patients présentant un stade tumoral T1/T2 ou un stade avancé (T4, ou nombre élevé de métastases ganglionnaires). Par contre, cette atteinte a une importance pronostique chez les patients ayant une tumeur T3 et <25 % des ganglions atteints. Une TSC largement libre de tumeur est associée à une survie augmentée après traitement néoadjuvant. Ainsi, l'état de la TSC peut être considéré comme un indicateur indirect pour les traitements chirurgical et radiologique et devrait par conséquent être précisé dans le rapport. La TSC est à considérer comme étant positive si la distance minimale la séparant de la tumeur est <1 mm.

Les ganglions sont parfois excisés avant la pièce de résection principale, ce qui rend l'état de la TSC ininterprétable, un fait qui est également à préciser dans le rapport.

Zone de transition œsogastrique

La classification des tumeurs de la zone de transition œsogastrique (TOG) est difficile, car il n'existe pas de classification particulière TNM pour les tumeurs du cardia. Or les stades TNM sont différents s'il s'agit de l'œsophage ou de l'estomac. Il faudra donc pour chaque carcinome du cardia décider quels sont les stades T et N appropriés. Nous recommandons de suivre les directives récemment publiées par l'UICC sont contradictoires: «Les adénocarcinomes de la TOG devraient être classifiés selon les stades TNM valables pour l'estomac, sauf si >50 % de la masse tumorale est localisée dans l'œsophage. Dans ce dernier cas, c'est la classification TNM pour l'œsophage qui doit être utilisée. Les tumeurs strictement localisées à la zone de transition devraient être classées comme carcinomes primaires de l'œsophage si leur histologie est compatible avec un carcinome épidermoïde, un carcinome à petites cellules ou un carcinome indifférencié. Les adénocarcinomes devraient être considérés comme des carcinomes primaires de l'estomac».

La TOG est souvent facile à identifier. Toutefois, lors de tumeurs volumineuses ou de carcinomes de Barrett, son identification peut être très difficile. Dans ce cas, la TOG peut être déterminée indirectement par la localisation du repli péritonéal.

Annexe B

Dysplasie sur œsophage de Barrett

Tous les cas d'œsophage de Barrett devraient être soumis à l'expertise d'un second pathologiste spécialiste du système gastro-intestinal. Le diagnostic d'une dysplasie «high grade» devrait être confirmé par deux spécialistes.

Annexe C

Investigations immunohistochimiques pour la détermination du sous-type histologique.

Type tumoral	Immunohistochemie	Remarques
Différenciation neuroendocrine (+ carcinome à petites cellules)	CD56, Synaptophysine, Chromogranine	
Tumeurs mésoenchymateuses	CD117, CD34, Desmine, SMA, S-100 et autres selon l'histologie Marqueur de prolifération (par exemple MIB-1)	Dans les cas de GIST de grade intermédiaire et de haut grade, séquencer le gène kit ou pdgfra (également pour le diagnostic des cas KIT-négatifs)
Lymphomes	Marqueurs lymphatiques selon l'histologie Marqueurs de prolifération (par exemple MIB-1)	Déterminer la clonalité et les translocations, par ex. lors de lymphomes de type MALT ou de lymphomes folliculaires, (valeur diagnostique, pronostique, et prédictive)

Annexe D

Une thérapie néoadjuvante est de plus en plus souvent mise en œuvre dans les cas de carcinomes de l'œsophage. Les conséquences d'un tel traitement doivent être vérifiées sur les pièces d'exérèse. La présence de lacs de mucus et/ou d'amas de kératine est utilisée pour identifier les zones tumorales originelles (avant radio- ou chimiothérapie). Ces structures ne montrent le plus souvent plus aucun tissu tumoral résiduel, ce qui devrait être confirmé par une IHC (cytokératines). Ce n'est que si des résidus de tumeur vitale peuvent être mis en évidence que les TS ou les ganglions peuvent être considérés comme positifs. Cet aspect particulier est souligné par un travail qui a étudié la signification des lacs de mucus dans les pièces d'exérèse après traitement néoadjuvant.

Pour la gradation de la régression tumorale après traitement néoadjuvant, nous recommandons le schéma suivant:

Degré de régression de la tumeur (TRG)	
TRG1	Régression complète, pas de tumeur histologiquement identifiable, mais fibrose dans les diverses couches de la paroi œsophagienne, avec ou sans granulomes.
TRG2	Rares cellules tumorales résiduelles au sein de la fibrose.
TRG3	Nombre élevé de cellules tumorales résiduelles. Fibrose toutefois dominante.
TRG4	Tumeur résiduelle qui s'étend au-delà de la fibrose.
TRG5	Aucune altération de type régressif.

L. M. Terracciano, E. Diamantis-Karamitopoulous, D. Baumhoer, G. Cathomas
(Traduction française: C.Y. Genton)

Pancréas exocrine

Renseignements cliniques

- Renseignements cliniques, para cliniques et radiologiques (dosages sériques, CT, MRI, sonographie, ERCP)
- Données anamnestiques (ictère, pancréatite, diabète sucré, syndrome de Zollinger-Ellison, autres syndromes endocriniens dans l'anamnèse familiale)

Macroscopie

- Etat du tissu: fixé/natif/intact/ouvert/incisé
- Type de matériel: biopsie/excision partielle/pancréatico-duodénectomie selon Whipple/pancréatico-duodénectomie avec conservation du pylore / pancréatectomie partielle/résection de la queue du pancréas.

Prise en charge

- Décrire et mesurer toutes les composantes de la pièce opératoire ainsi que les éventuels prélèvements additionnels d'autres organes
- Ouvrir le duodénum longitudinalement
- Mettre en évidence le cholédoque et la papille de Vater en les ouvrant longitudinalement (coupes transversales si obstruction tumorale)
- Marquer les tranches de section pancréatiques à l'encre de Chine
- Inciser profondément le tissu pancréatique (tranches parallèles de 5 mm d'épaisseur) sans toutefois le trancher totalement
- Laisser fixer durant la nuit
- Faire les prélèvements le lendemain

- Description de la tumeur:
 - Localisation anatomique (tête, corps, queue, diffuse)
 - Point de départ: pancréas, papille de Vater, duodénum, cholédoque
 - Distance jusqu'à la papille de Vater
 - Distance jusqu'aux tranches de section (graisse rétro péritonéale cholédoque, canal pancréatique, tranches de section pancréatiques)
 - Mensurations dans les trois plans, couleur, consistance, limites, multicentricité
 - Parties solides et/ou kystiques, contenu des kystes, parties intraductales
 - Type de croissance de la tumeur (expansif ou infiltrant)
 - Rapport avec les canaux biliaires et pancréatiques
 - Rapports avec d'autres organes également réséqués: tumeur limitée au pancréas/infiltration du duodénum, du cholédoque, du tissu adipeux péripancréatique/estomac, rate, colon
 - Invasion vasculaire (veine porte, v. mésentérique supérieure, veine splénique)

- Tissu pancréatique non-tumoral:
 - Aspect du parenchyme pancréatique (calcifications, kystes non néoplasiques) et des canaux pancréatiques (sténoses, dilatations)
 - Ulcération(s) de la papille de Vater
- Ganglions lymphatiques loco-régionaux:
 - Supérieurs: situés en dessus de la tête et du corps
 - Inférieurs: situés en dessous de la tête et du corps
 - Antérieurs: ganglions pancréatico-duodénaux antérieurs, pyloriques (seulement en cas de tumeur de la tête) et mésentériques proximaux
 - Postérieurs: ganglions pancréatico-duodénaux postérieurs, cholédociens et mésentériques proximaux
 - Spléniques: ganglions du hile splénique et de la région de la queue du pancréas (seulement en cas de tumeur du corps ou de la queue)
 - Coeliaques: seulement en cas de tumeur de la tête
- Prélèvements:
 - Tranche de section proximale (gastrique/duodénale)
 - Tranche de section distale (duodénale)
 - Papille de Vater avec l'abouchement du cholédoque (ouvert longitudinalement) et le tissu pancréatique avoisinant
 - Tranche de section du cholédoque (coupe transversale)
 - Tranche de section pancréatique
 - Prélèvements représentatifs de la tumeur (1 bloc par cm de Ø tumoral)
 - Échantillons du parenchyme pancréatique non tumoral
 - Tous les ganglions lymphatiques
 - Colorations: HE, EvG, AB-PAS (option)
 - Immunohistochimie: anticorps endothéliaux pour la mise en évidence d'invasions vasculaires (facteur VIII, CD31, CD34, D2-40) (facultatif)

Microscopie

- Tumeur:
 - Type histologique selon oms
 - Degré de différenciation histologique
 - Localisation et point de départ de la tumeur
 - Dimensions de la tumeur
 - Infiltration tumorale des organes avoisinants, des vaisseaux
 - Infiltration périneurale
 - Atteinte ganglionnaire (nombre de ganglions positifs/nombre total de ganglions) et extension au tissu adipeux périganglionnaire
 - Atteinte tumorale des tranches de section (type d'invasion: invasion de vaisseaux lymphatiques ou sanguins, cellules tumorales disséminées)
 - Grading: adénocarcinome canalaire: 3 grades (bien, moyennement ou peu différencié selon *Lüttges J, 2000*)
 - Tissu pancréatique non tumoral:
 - Pancréatite, métaplasie
 - Néoplasie pancréatique intra-épithéliale (PanIN): PanIN-1A, PanIN-1B, PanIN-2, PanIN-3

Commentaires Généralement, les carcinomes canauxiers invasifs du pancréas sont précédés par des carcinomes in-situ que l'on nomme néoplasies pancréatiques intra-épithéliales (*Hruban RH, 2001*).

Les néoplasies intraductales papillaires/mucineuses (IPMN) qui sont associées aux adénocarcinomes invasifs du pancréas dans environ 30 % des cas, devraient être décrites de la manière suivante:

- IPMN avec dysplasie légère
- IPMN avec dysplasie modérée
- IPMN avec dysplasie sévère/carcinome in situ
- Les membres d'une conférence internationale de consensus ont proposé de distinguer les types suivants parmi les IPMN (*Furukawa T, 2005*):
 - Type gastrique
 - Type intestinal
 - Type pancréatico-biliaire
 - Type oncocytaire

Littérature

- Compton, C. C., Henson, D.E.:* Protocol for the examination of specimens removed from patients with carcinoma of the exocrine pancreas: a basis for checklists. Cancer Committee, College of American Pathologists. Arch Pathol Lab Med. 1997 Nov; 121(11):1129–36
- Hruban, R. H., Fukushima, N.:* Pancreatic adenocarcinoma: update on the surgical pathology of carcinomas of ductal origin and PanINs. Mod Pathol 2007;20:61–70.
- Lüttges, J., Schemm, S., Vogel, I., Hedderich, J., Kremer B., Klöppel, G.:* The grade of pancreatic ductal carcinoma is an independent prognostic factor and is superior to the immuno histochemical assessment of proliferation. J Pathol. 2000 Jun;191 154–61.
- Hamilton, S.R., Aaltonen, L. A.:* Tumours of the Digestive System. Pathology and Genetics. IARC Press, Lyon 2000.
- Adsay, N.V., Basturk, O., Bonnett, M., Kilinc, N., Andea, A. A., Feng, J., Che, M., Aulicino, M.R., Levi, E., Cheng, J.D.:* A proposal for a new and more practical grading scheme for pancreatic ductal adenocarcinoma. Am J Surg Pathol. 2005;29:724–33.
- Hruban, R. H., Adsay, N.V., Albores-Saavedra, J., Compton, C., Garrett, E. S., Goodman, S. N., Kern, S. E., Klimstra, D. S., Klöppel, G., Longnecker, D. S., Lüttges, J., Offerhaus, G.J.:* Pancreatic intraepithelial neoplasia: a new nomenclature and classification system for pancreatic duct lesions. Am J Surg Pathol. 2001;25:579–86.
- Furukawa, T., Klöppel, G., Volkan Adsay, N., Albores-Saavedra, J., Fukushima, N., Horii, A., Hruban, R. H., Kato, Y., Klimstra, D. S., Longnecker, D. S., Lüttges, J., Offerhaus, G.J., Shimizu, M., Sunamura, M., Suriawinata, A., Takaori, K., Yonezawa, S.:* Classification of types of intraductal papillary-mucinous neoplasm of the pancreas: a consensus study. Virchows Arch. 2005;447:794–9.

L. M. Terracciano, D. Baumhoer, L. Tornillo, G. Cathomas (Trad. française: C.Y. Genton)

Foie

Renseignements cliniques

- Identification du patient (nom, n° d'identification, date de naissance, sexe)
- Médecin traitant
- Date du prélèvement
- Autres informations cliniques
 - Anamnèse (anamnèse personnelle et familiale, interventions chirurgicales antérieures pour tumeur, colite ulcéreuse, hépatite virale, hémochromatose, cirrhose, maladie des voies biliaires, par ex. Psc
 - Éléments diagnostiques significatifs (par ex. Taux d'αfp, imagerie)
 - Diagnostic clinique
 - Technique de prélèvement (biopsie à l'aiguille, biopsie chirurgicale)
 - Type de prélèvement (biopsie tumorale, biopsie de parenchyme libre de tumeur)
 - Localisation du prélèvement (lobe gauche/droit)

Macroscopie **Biopsies chirurgicales et biopsies à l'aiguille**

- Prélèvement (type de matériel, fixé ou natif, fixateur, mensurations dans les 3 dimensions, description, orientation selon marquage chirurgical, constatations faites lors de l'opération)

Hépatectomie partielle ou totale

- Prélèvement (type de matériel, fixé ou natif, fixateur, poids, mensurations dans les 3 dimensions, description de la surface et des tranches de section, orientation selon marquage chirurgical, constatations faites lors de l'opération).

Description de la tumeur:

- Nombre de tumeurs
- Localisation(s)
- Mensurations dans les 3 dimensions
- Limites (nettes, floues)
- Description (foyers hémorragiques, nécrotiques, bile, cicatrice centrale)
- Relation avec les tissus/organes voisins
- Invasion vasculaire
- Relation avec les tranches de section (distance précise en mm)

- Description du parenchyme avoisinant
 - Cirrhose
 - Dépôts de fer
 - Choléstase
 - Thrombose porte
 - Autres
- Ganglions (nombre, si possible localisation)

Prise en charge Généralités

- Inclusion de la tumeur
- Inclusion des autres lésions (par ex. Nodules de régénération, cirrhose)
- Examens spéciaux (si nécessaire)
 - Immunohistochimie
 - HC: α FP, HepPar1, Glypican3, p-CEA, cytokératines 7, 8 et 19, CD34
 - CC: cytokératines 7 et 20
 - Colorations spéciales (HE, PAS-diastringe, orcéine, Rouge-Sirius, CAB, Bleu de Prusse)
 - Microscopie électronique

Prise en charge des biopsies

Dans la règle, les biopsies doivent être soumises en totalité à l'examen histologique. Pour autant que le tissu soit suffisant et que le diagnostic n'en sera pas affecté, des fragments tissulaires peuvent être prélevés pour des examens complémentaires. Pour les biopsies chirurgicales, la surface de coupe doit être perpendiculaire à la capsule.

Prise en charge des pièces d'hépatectomie partielle ou totale

Lors de la résection d'une tumeur hépatique, on distingue: les excisions chirurgicales, les résections segmentaires, les hépatectomies gauche ou droite, formelles ou élargies, les tri-segmentectomies (résection des deux segments droits ainsi que du segment médian du lobe gauche) et les pièces d'hépatectomie totale en vue d'une transplantation consécutive.

- Poids et mensurations de la pièce opératoire
- Tumeur(s) du parenchyme hépatique:
 - Marquage des tranches de section à l'encre de Chine puis découpage en tranches parallèles de 1 cm d'épaisseur; l'incidence des coupes devrait être semblable à celle des images CT, pour autant que celles-ci soient disponibles

- Tumeur(s) des voies biliaires:
 - Identification des tranches de section des voies biliaires et des gros vaisseaux (si nécessaire avec l'opérateur) et inclusion des surfaces de coupe.
Palpation des voies biliaires à la recherche de foyers d'induration; avec un ciseau, ouverture longitudinale des gros canaux biliaires; photo macroscopique; découpage systématique des canaux biliaires perpendiculairement à leur axe; recherche de ganglions hilaires

Coupes pour l'examen histologique

Tumeur

Quatre coupes, ou davantage, selon dimensions et étendue. Toutes les zones macroscopiquement différentes doivent être incluses et examinées. En présence de plusieurs nodules, faire des prélèvements de jusqu'à cinq nodules.

Tranches de section

L'évaluation des tranches de section d'une pièce opératoire va dépendre de la technique de résection et de l'étendue de la résection. Il est recommandé de discuter avec l'opérateur au sujet des zones critiques sur les tranches de section et de les examiner histologiquement. Lors d'hépatectomies partielles, les tranches de section sont souvent étendues et ne peuvent par conséquent être incluses in toto. Dans ce cas, les tranches de section macroscopiquement positives doivent être examinées histologiquement pour confirmation et documentation. Si les tranches de section sont macroscopiquement libres, en prélever les zones les plus proches de la tumeur. S'il s'agit d'un cholangiocarcinome, il est recommandé d'examiner les tranches de section des voies biliaires afin de pouvoir identifier des zones de dysplasie ou de carcinome in situ. Dans tous les cas, la zone de la tranche de section qui se trouve être la plus proche de la tumeur ou du nodule tumoral doit être documentée.

Parenchyme hépatique à distance de la tumeur

- Dans la mesure du possible, examiner du parenchyme prélevé distalement et proximement de la tumeur
- Vésicule biliaire (si présente): une coupe
- Ganglions (si présents): inclure in toto

Rédaction du rapport

- Type histologique selon OMS
- Grade histologique
 - Grading des CHC: la gradation selon Edmondson et Steiner est recommandée
 - Grading des CC: jusqu'ici, aucun grading histologique n'a été établi.
L'OMS propose un grading en carcinomes bien, moyennement et peu différenciés selon la formation de glandes et du degré des atypies architecturales et cellulaires
- Type de croissance (si possible)
 - Trabéculaire
 - Tubulaire
 - Solide
- Nombre et localisation des foyers tumoraux
- Invasions vasculaires et/ou lymphatiques
- Autres particularités:
 - Tumeurs bénignes
 - Cirrhose (type)
 - Surcharge en fer
 - Hépatite
 - Dysplasie hépatocellulaire
 - Autres
- Tranches de section
- Ganglions loco-régionaux (nombre total, nombre des ganglions métastatiques)
- Parenchyme hépatique non tumoral
- Résultats d'examens spéciaux
- Métastases dans d'autres structures ou organes
- Diagnostic concis
- Commentaire

Littérature

Ruby, S. G.: for the Members of the Cancer Committee, College of American Pathologists Protocol for the examination of specimens from patients with hepatocellular carcinoma and cholangiocarcinoma, including intrahepatic bile ducts. Arch Pathol Lab Med, 124: 41–45, 2000.

Edmondson, H. A., Steiner, P. E.: Primary carcinoma of the liver: a study of 100 cases among 48900 necropsies Cancer, 7: 462–503, 1954.

Guzman, G., Cheifec, G.: «Tumors of the Digestive System» in «Cancer Grading Manual». Edited by *Damjanov, I. and Fan, F.*, Springer, 2007, New York, USA.

Rosai, J.: «Guidelines for handling of most common and important surgical specimens», *Appendix, E.*, in «Rosai and Ackerman's Surgical Pathology». Edited by *Rosai, J.*, Mosby, 2004, Edinburgh, UK.

Hirohashi, S., Ishak, K. G., Kojiro, M. et al.: «Tumours of the liver and intrahepatic bile ducts» in «Pathology and Genetics of tumours of the Digestive System». WHO, Edited by *Hamilton, S. R. and Aaltonen, L. A.*, IARC Press, Lyon, 2000.

A.Tzankov (Traduction française: C.Y. Genton)

Rate

Introduction

Les splénectomies représentent environ 0,5 % des pièces opératoires soumises à un examen anatomopathologique. Le plus souvent il s'agit d'ectomies en raison d'une rupture, dans le cadre d'autres interventions chirurgicales (par ex. opération de Whipple, gastrectomie etc.), ainsi qu'électivement lors du traitement d'un anévrisme de l'artère splénique, lors d'une hypertension portale, d'un hypersplénisme, d'une séquestration splénique réfractaire au traitement (par exemple lors d'I TP, de sphérocytose etc), après «autosplénectomie» et, plus rarement, dans un but diagnostique dans le cadre des lymphomes (en particulier lymphomes spléniques) mais également lors de lésions kystiques et tumorales de la rate, et encore plus rarement dans un but curatif/palliatif lors d'un lymphome splénique primaire de la zone marginale (*Kraus et al., 2001; Neiman and Orazi, 1999; Sterlacci et al., 2006*).

Renseignements cliniques

- Diagnostic clinique présumé
- Indication à la splénectomie (par ex. rupture, hypersplénisme, tumeur etc.)
- Renseignements à propos de maladies systémiques connues (par ex. processus granulomateux, maladies auto-immunes, thésaurismoses etc.)
- Informations au sujet de maladies infectieuses aiguës/chroniques connues (HIV, HCV, HBV, EBV, malaria etc.)
- Informations au sujet d'éventuelles néoplasies (hématologiques) antérieures connues et de chimio-, radio- ou immunothérapies antérieures
- Informations au sujet d'expositions actuelles ou antérieures à des facteurs de croissance hématopoïétiques (érythropoïétine, G- ou GM-CSF, Interféron etc.)
- Toute autre information ou observation significative

Macroscopie et prise en charge du tissu

- Mesurer l'organe dans ses trois dimensions; le peser après élimination de caillots éventuels
- Découper prudemment le tissu adipeux hilaire en lamelles à la recherche de ganglions. (L'histologie de ces ganglions peut considérablement aider au diagnostic, par exemple pour la typisation des lymphomes spléniques)
- Rechercher l'artère splénique et, en présence d'un hémopéritoine sans rupture, l'inclure in toto et l'examiner en tranches sériées pour exclure un anévrisme ou une médiolyse
- Décrire la capsule (épaississement, cicatrices, rétractions etc.) et les éventuelles lésions focales visibles sur les surfaces de coupe telles que: tumeurs, lésions Miliaries, infarctus, kystes et/ou anciens hématomes sous-capsulaires

- Découper l'organe en tranches de 10 mm d'épaisseur, éponger le sang sur les surfaces de coupe et fixer les tranches durant 24 h dans 10 fois leur volume d'une solution de formol tamponné à 4 %
- Evaluation des surfaces de coupe en ce qui concerne l'aspect des trabécules et des follicules, les éventuels infarctus et foyers tumoraux tout en précisant leurs dimensions, leur couleur et leur consistance

Nombre de blocs

- Splénectomie électorale: l'inclusion de 2 blocs tissulaires est suffisante
- Rate avec rupture, sans autre lésion reconnaissable: au moins un bloc de la région de la rupture et un second du parenchyme d'aspect normal
- Infarctus et hématomes: un bloc supplémentaire de la zone de transition infarctus/parenchyme normal profond pour détecter une éventuelle embolie
- Kystes: au moins deux blocs de la paroi du kyste (un en direction de la surface, l'autre en direction de la profondeur de la rate) et un bloc de parenchyme normal
- Lésions tumorales, lors d'une autre néoplasie, en particulier lors d'une suspicion de leucémie/lymphome, ainsi que lorsque l'aspect de la surface de coupe du parenchyme est homogène, au moins 5 blocs tissulaires

Le Tableau 1 (page 3) donne une vue d'ensemble des observations macroscopiques les plus fréquentes et de leur diagnostic différentiel (*voir aussi «Milzpathologie». Der Pathologe 2008*).

Colorations

- Hématoxyline et éosine
- PAS:
 - Cette coloration éclaircit les érythrocytes et souligne les membranes basales des sinusoides et des capillaires rendant ainsi plus aisée l'observation de leur microarchitecture. Cette coloration permet aussi une meilleure mise en évidence des mégacaryocytes lors d'une hématopoïèse extramédullaire.

Selon le problème posé, d'autres colorations spéciales peuvent être réalisées sans autre sur les tissus traités de façon standard, par ex. Bleu de Prusse, Giemsa, rouge Congo, Grocott, Gram, Ziehl-Neelsen, Kossa etc.

Informations diagnostiques (rapport)

Le rapport devrait être formellement divisé en trois parties:

- Une partie comprenant le diagnostic
- Une partie comprenant les commentaires éventuels
- Une partie avec les éventuelles questions ou remarques à l'attention des cliniciens ayant soumis le matériel

Diagnostics

- Formulation concise et précise
- Formulation et terminologie suivant les classifications OMS
- Lors de diagnostics descriptifs, mentionner au moins les dimensions de l'organe par rapport à la norme, toutes les autres observations divergentes par rapport à la norme ainsi que signaler l'absence de lésions suspectes de malignité:
Par exemple: «Rate de poids normal avec rupture, sans signes de malignité»

Commentaires

- Corrélations clinico-pathologiques éventuelles
- Signification des observations faites mises dans le contexte général
- Recommandations de la part du pathologiste:
Par exemple: attirer l'attention sur des observations antérieures ou recommandations concernant la nécessité d'examens complémentaires

Examens moléculaires complémentaires

En cas de besoin, des examens moléculaires complémentaires peuvent être réalisés sur le tissu splénique lorsque celui-ci a été fixé de façon adéquate: par ex. immunohistochimie, hybridation in situ, PCR etc.

Observation	Diagnostic différentiel
Macroscopie	
Ancien(s) hématome(s) sous-capsulaire(s)	Maladie vasculaire Troubles de l'hémostase Rupture en deux temps
Aspect homogène rougeâtre et/ou gélatineux des surfaces de coupe	Maladies myéloprolifératives chroniques Anémies congénitales et hémolytiques Congestion Infiltrats leucémiques Thésaurismoses
Hémorragie(s) intraparenchymateuse(s)	Maladies granulomateuses Vasculites
Infarctus – Solitaire ou multiple – Confluents – «Rate tachetée»	Origine: - Embolique - Septique - Vasculitique
Cicatrice	Ancien infarctus Rupture antérieure
Lésions kystiques, de coloration rouge-brun	Tumeurs vasculaires Hamartomes Peliose
Splenomegalie (>200g) – Diffuse – Avec une masse reconnaissable	Amyloidose (rate lardacée) Maladies autoimmunes Maladies granulomateuses Néoplasies hématologiques Congestion Para-infectieuse (par ex. Mononucléose infectieuse) Tumeurs vasculaires Maladies granulomateuses Néoplasies hématologiques, en particulier mal. de Hodgkin Infarctus Pseudotumeur inflammatoire Metastases
Lésions nodulaires multiples	Amyloidose (rate sagou) Maladies granulomateuses Lymphomes non-Hodgkiniens Maladie de Hodgkin (rare)
Kyste(s)	Kystes vrais – épidermoïde – lymphangiome – mesothelial Pseudokystes – parasitaire – de résorption

Références

Kraus, M. D., Fleming, M. D., Vonderheide, R. H.: The spleen as a diagnostic specimen: a review of 10 years' experience at two tertiary care institutions. *Cancer*. 2001 Jun 1;91(11):2001-9.

Milzpathologie. *Der Pathologe* 2008, 29 (2). *Herausgeber: Rüdiger, T. und Marx, A.,*

Neiman, R. S., Orazi, A.: Disorders of the Spleen, 2nd ed., Philadelphia, W.B. Saunders, 1999.

Sterlacci, W., Heiss, S., Augustin, F., Tzankov, A.: Splenic rupture, beyond and behind: a histological, morphometric and follow-up study of 254 cases. *Pathobiology*. 2006;73(6):280-7.

S. Frank, M. Tolnay (Traduction française: C.Y. Genton)

Neuropathologie – Diagnostic des biopsies du SNC

Renseignements cliniques

- Symptomatologie, durée
- Résultats de l'imagerie (CT/MRI), en particulier données concernant la délimitation de la ou des lésion(s) et la prise du produit de contraste
- Biopsies antérieures et leur diagnostic, traitements antérieurs (radiothérapie, chimiothérapie)
- Autres maladies significatives, y inclus celles dans l'anamnèse familiale (par ex. NF1, NF2, TSC)

Macroscopie

- Etat du tissu: natif ou fixé
- Dimensions, consistance, couleur (important par ex. lors d'un xanthoastrocytome pléomorphe – PXA)
- Description de toutes les constatations significatives (par ex. hémorragies, dépôts en taches de bougie)

Prise en charge / prélèvements

- Inclusion généreuse du tissu, (lors d'une tumeur, 1 bloc par cm de Ø).
Si moins de 4 blocs, inclusion in toto. Ne jeter aucun matériel!
- Si suffisamment de tissu, en congeler une partie

Rédaction du rapport

Diagnostic:

- Nomenclature et grading selon OMS (cf. Littérature)

Histochimie / Immunohistochimie

Méningiome:

- HE, argentation de la réticuline (Gomori, Novotny)
- Immunos de 1^{ère} ligne: EMA, Ki67
- Elargissement éventuel: desmoplakine

Gliomes (épendymomes inclus):

- HE, évtl. argentation de la réticuline (Gomori, Novotny) en particulier lors de gliosarcome, PXA
- Immunos de 1^{ère} ligne: GFAP, MAP2, Ki67, EMA (surtout lors d'épendymome)
- Elargissement éventuel: S100, neurofilaments, CD34 (gliome choroïde), synaptophysine

Tumeurs neurogliales, tumeurs neuronales (PNET inclus):

- HE, argentation de la réticuline (Gomory, Novotny), AB-PAS (tumeur neuro-épithéliale dysembryoplastique – DNT)
- Immunos de 1^{ère} ligne: GFAP, MAP2, Ki67, synaptophysine, NeuN (neurocytome central, DNT), CD34 (PXA, gangliogliome), neurofilaments

Neurinomes:

- HE, argentation de la réticuline (Gomory, Novotny)
- Immunos de 1^{ère} ligne: S100, Ki67

Lymphome malin:

- HE, argentation de la réticuline (Gomory, Novotny)
- Immunos de 1^{ère} ligne: CD20, CD5, Ki67

Mélanome malin:

- HE, mélanine, Bleu de Prusse
- Immunos de 1^{ère} ligne: HMB45, Melan A (aussi en combinaison comme «cocktail-mélanome»)

Métastases d'un carcinome:

- HE, AB-PAS
- Immunos de 1^{ère} ligne: pancytokératine (par ex. Lu-5, CK22, MNF 116), Ki67 après blanchissement de la mélanine

Adénome hypophysaire:

- HE, argentation de la réticuline (Gomori, Novotny)
- Immunos de 1^{ère} ligne: hormones hypophysaires (PRL, GH, ACTH, FSH, LH, TSH)

Craniopharyngiome:

- HE
- Immunos de 1^{ère} ligne: pancytokératine (par ex: Lu-5, CK22, MNF 116), Ki67

Hémorragies:

- HE, EvG
- Lors d'hémorragies de localisation atypique: rouge Congo (angiopathie amyloïde cérébrale)
- Si aucune source d'hémorragie ne peut être identifiée morphologiquement sur les premières coupes étagées:
 1. examiner le matériel biopsique dans sa totalité, en coupes sériées, tout en réservant quelques coupes blanches intermédiaires pour une éventuelle immunohistochimie
 2. si phénomène d'agglutination des granulocytes: évtl. Gram, Grocott

Littérature**Manuels:**

Surgical Pathology of the Nervous System and its Coverings. *Burger, P. C., Scheithauer, B. W., Vogel, F. S.*: Churchill Livingstone, 4th Edition. 2003.

Tumors of the Central Nervous System. *Burger, P. C. & Scheithauer, B. W.*: AFIP Atlas of Tumor Pathology (4th Series, Fascicle 7). American Registry of Pathology & Armed Forces Institute of Pathology, Washington DC. 2007.

WHO Classification of Tumours of the Central Nervous System. *Louis, D. N., Ohgaki, H., Wiestler, O. D., Cavenee, W. K. (eds)*.: IARC Press: Lyon. 2007.

Articles:

Brat, D. J., Scheithauer, B. W., Fuller, G. N., Tihan, T.: Newly Codified Glial Neoplasms of the 2007 WHO Classification of Tumours of the Central Nervous System: Angiocentric Glioma, Pilomyxoid Astrocytoma and Pituicytoma. *Brain Pathology* 17: 319–324. 2007.

Fuller, G. N., Scheithauer, B. W.: The 2007 Revised World Health Organization (WHO) Classification of Tumours of the Central Nervous System: Newly Codified Entities. *Brain Pathology* 17: 304–307. 2007.

Roncaroli, F., Scheithauer, B. W.: Papillary Tumor of the Pineal Region and Spindle Cell Oncocytoma of the Pituitary: New Tumor Entities in the 2007 WHO Classification. *Brain Pathology* 17: 314–318. 2007.

Rosenblum, M. K.: The 2007 WHO Classification of Nervous System Tumors: Newly Recognized Members of the Mixed Glioneuronal Group. *Brain Pathology* 17: 308–313. 2007.

Scheithauer, B. W., Fuller, G. N., VandenBerg, S. R.: The 2007 WHO Classification of Tumors of the Nervous System: Controversies in Surgical Pathology. *Brain Pathology* 18: 307–316. 2008.

S. Frank, M. Tolnay (Trad. française: C.Y. Genton)

Pathologie neuromusculaire

La bonne prise en charge des assez rares biopsies neuro-musculaires en Suisse demande un énorme effort du niveau du laboratoire. L'expertise médico-technique et diagnostique est actuellement limitée aux instituts universitaires de pathologie et il existe une collaboration étroite entre plusieurs de ces centres (Lausanne/Genève, Bâle/Berne). A Berne, le laboratoire neuromorphologique du département de neurologie est également impliqué dans le diagnostic commun. Les renseignements cliniques élaborés doivent être considérés dans le diagnostic et une confrontation clinico-pathologique est fortement recommandée.

Ces guidelines se concentrent donc en premier lieu sur le prélèvement et la prise en charge médico-technique, avec une référence aux techniques spéciales établies dans les centres diagnostiques sus-mentionnés. Il serait souhaitable que la prise en charge et un premier tri sur la base du bloc de paraffine puissent être faits dans ces centres non spécialisés, avec une poursuite du diagnostic spécialisé dans un des centres de référence.

Renseignements cliniques

- Site de la biopsie (avis aux cliniciens de ne pas biopsier un muscle complètement remanié, un muscle normal, ou une région dans laquelle les aiguilles avaient été placées lors d'un EMG)
- Description détaillée de la présentation clinique et résultats d'examen, incl. neurophysiologie
- Histoire de traitement par stéroïdes, en cas de suspicion de myopathies ou neuropathies inflammatoires, ou de vasculites
- Anamnèse familiale, en particulier myopathies ou neuropathies héréditaires
- Maladies systémiques ou tumorales, médicaments

Macroscopie

Biopsies musculaires

- Type de biopsie
- Taille de biopsie, longueur de la biopsie
- Essayer d'obtenir une biopsie de 1×1×1 cm, ou 3 biopsies à l'aiguille au minimum

Biopsies neurales

- Longueur de la biopsie (essayer d'obtenir une longueur de 2 cm)

Prise en charge

Biopsies musculaires

- Indépendant du site de biopsie, le tissu devrait être soumis à l'état frais (non fixé, sans médium, dans une éponge mouillée), sur glace, dans un flacon bien fermé (par. ex. bidon thermique). Eviter le contact direct entre tissu et glaçons. Ne pas utiliser la glace carbonique pour éviter des artefacts de congélation
- Si matériel biopsique abondant, diviser le tissu en (I) paraffine, (II) kryoconservation (congélation rapide dans isopentane) et (III) microscopie électronique (glutaraldéhyde 2,5% ; inclusion en Epon, si possible). En cas de matériel limité, essayer néanmoins de kryoconserver un petit fragment
- Il n'est pas nécessaire d'étaler la biopsie sur un bout de bois avec des aiguilles
- Pour inclusion en paraffine, orienter le tissu perpendiculaire et parallèle à l'orientation des fibres musculaires; pour kryoconservation, orienter le tissu dans l'OCT de façon que l'on puisse effectuer des coupes perpendiculaires à l'orientation des fibres musculaires
- Colorations: H&E, elastica van Gieson, trichrome Masson, rouge Congo
- Pour coupes sémifines: bleu toluidine
- En suspicion de vasculite: coupes séries
- En suspicion de dermatomyosite ou de polymyosite, immunohistochimie utilisant CD20, CD4, CD8
- Une myosite à corps d'inclusion («Einschlusskörpermyositis») ne peut être diagnostiquée que sur une kryo-coupe (détection de «rimmed vacuoles»)
- Immunohistochimie spécifique et histochimie enzymatique limitées aux centres (cf. ci-dessous)

Biopsies neurales

- Diviser le tissu en (I) paraffine, (II) microscopie électronique (glutaraldéhyde 2,5 % ; inclusion en Epon, si possible), et étalement pour cytologie
- Enrobage en paraffine permettant une bonne visualisation du matériel en coupe longitudinale et transversale
- Colorations: H&E, elastica van Gieson, Holmes-Luxol (coloration combinée pour les axones et la myéline, rouge Congo)
- En suspicion de vasculite: coupes sériees
- Pour coupes semi-fines: bleu toluidine, paraphénylendiamin

Rédaction du rapport

- Critères usuels de diagnostic histopathologique

Examens spéciaux (laboratoires universitaires spécifiques)

Comme décrit en haut, de multiples examens spéciaux se font dans des laboratoires spécialisés dans la domanie du diagnostic neuromusculaire, incl. enzyme-histochimie (sur coupes congelées), immunohistochimie (de multiples anticorps du diagnostic neuromusculaire ne réagissent qu'avec des coupes congelées), et diagnostic sur coupes semi-fines (spécifiquement pour biopsies neurales), d'étalements, western bots (spécifiquement pour biopsies musculaires, et microscopie électronique. Prière de s'adresser aux personnes suivantes:

Bâle	Pr. Marcus Tolnay	mtolay@uhbs.ch
Berne	Dr. Istvan Vajtai	istvan.vajtai@unibe.ch
	Pr. Kai-Michael Rösler	kai-michael.roesler@insel.ch
Genève, Lausanne	Dr. J. Alexandre Lobrinus	johannes.a.lobrinus@hcuge.ch
Zurich	Prof. Adiano Aguzzi	adriano.aguzzi@usz.ch

A. Tzankov, S. Dirnhofer (Traduction française: C.Y. Genton)

Moelle osseuse

Introduction

L'indication à une biopsie de moelle osseuse, prélevée dans la règle dans la crête iliaque postéro supérieure, est donnée dans les situations suivantes: staging de lymphome, dyscrasies plasmocytaires, y.c. investigation de gradients M, cytopénies, anémies, cytoses, leucémies blastaires, ainsi que dans le cadre des investigations pour splénomégalie d'origine inconnue, infections non précisées et fièvres d'origine inconnue, au cours du traitement et des contrôles de l'évolution des néoplasies hématologiques, après transplantation de moelle ou de cellules souches, lors du staging de néoplasies solides, en particulier pédiatriques (p.ex. neuroblastome) ainsi que dans d'autres circonstances cliniques (*Campbell et al., 2003; Cotelingam, 2003; Bain, 2001; Diebold et al., 2000*).

Renseignements cliniques

- Diagnostic clinique (soupçonné)
- Indication à la biopsie (p.ex. staging de lymphome, investigation d'une leucocytose, d'une pancytopenie etc)
- Formule sanguine actuelle avec différenciation
- Données au sujet de néoplasies (hématologiques) connues y.c. traitements antécédents (chimio-, radio-, immunothérapie)
- Données au sujet d'autres maladies systémiques (par ex. granulomatoses, maladies auto-immunes, thésaurismoses etc.)
- Données au sujet de traitements actuels ou antérieurs, en particulier myélotoxiques/myélosuppresseifs (par ex. Azathioprin, arsenic etc.), exposition à des facteurs de croissance hématopoïétiques (érythropoïétine, G- ou GM-CSF, interféron etc.)
- Données concernant des transplantations antérieures: autologues/syngènes ou allogènes de moelle osseuse, de cellules souches ou d'organes
- Données au sujet d'éventuelles maladies virales aiguës ou chroniques (Parvo-B19, HIV, HCV, HBV, EBV etc.) ou d'autres infections
- Données au sujet d'éventuelles organomégalies
- Autres renseignements ou éléments significatifs éventuels (par ex. résultats cytologiques d'une aspiration de moelle, résultats d'analyses de flux/FACS, de cytogénétique etc.).

Macroscopie

- **Nombre, longueur et diamètre** des cylindres tissulaires et des éventuels caillots sanguins
 - Une longueur >20 mm chez l'adulte et de >5 mm chez l'enfant est généralement considérée comme adéquate pour le diagnostic (*Campbell et al, 2003; Reid and Roald, 1996*)
- Lors de l'examen macroscopique, les éventuels fragments de cartilage peuvent être écartés avant la décalcification

Prise en charge du tissu

- Fixation de routine dans une solution tamponnée de formaldéhyde à 4 % pour 24 heures au moins (maximum 72 heures)
- Décalcification avec de l'EDTA (Éthylène Diamine TetraAcétate) tamponné durant 12 à 48 heures au maximum
 - Ce processus peut être accéléré par l'utilisation d'appareils à ultrasons
 - Éliminer les restes éventuels de la solution de décalcification avant la déshydratation pour éviter d'endommager certaines macromolécules (en particulier le DNA) de façon définitive

Colorations

- Réaliser au moins 6 coupes pour l'examen microscopique conventionnel
 - Les lames 1 et 6 seront colorées à l'hématoxyline-éosine (HE). Cela augmente la probabilité de détection de lésions focales (*Brynes et al, 1978*)
 - Lame 2: PAS
 - Lame 3: Giemsa
 - Lame 4: bleu de Turnbull
 - Lame 5: Gömöri
- Les coupes doivent être montées sur colle (pour la coloration au Giemsa, recouvrir le porte-objet de celloïdine-éther avant de plonger la coupe dans la solution de Giemsa)

PAS :

- Meilleure analyse quantitative de la myélopoïèse et des mégacaryocytes ainsi que meilleure détection des formes pathologiques de mégacaryocytes (formes naines ou typiques de la LMC)
- Mise en évidence des inclusions de Russel et Dutcher dans les plasmocytes et cellules plasmocytoïdes
- Caractérisation d'éventuelles inclusions dans les histiocytes
- Détection de microorganismes, par ex. champignons (*Diebold et al, 2000*)

La coloration au bleu de Turnbull est à interpréter avec précaution après une décalcification à l'EDTA. En effet, l'EDTA peut, en tant que chélateur, retirer le fer de la moelle osseuse (*Stuart-Smith et al, 2005*). Si la fixation et la décalcification à l'EDTA sont standardisées, cette coloration peut livrer des informations précieuses, mais il faut tenir compte des contrôles internes positifs.

Dans le but de standardiser la gradation de la myélofibrose, il faut préférer la méthode d'argentation de **Gömöri** à une autre technique d'argentation, par exemple celle de Gordon-Sweet).

Selon le problème posé, d'autres colorations spéciales telles que Rouge Congo, Grocott, Gram, Ziehl-Neelsen, D-PAS, Kossa etc. peuvent être réalisées sans autre sur des coupes de biopsies traitées de façon standardisée.

Rédaction du rapport

Formellement, le rapport doit comporter les éléments suivants :

- Une partie descriptive, macro- et microscopique
- Un diagnostic
- Un éventuel commentaire
- Une partie comprenant les éventuelles questions adressées aux médecins traitants

Description microscopique

- Représentativité ou non de la biopsie, nombre et localisation des espaces médullaires (sub-corticaux/profonds)
- Données concernant la cellularité : rapport en % entre moelle hématopoïétique et moelle grasseuse avec données des normes corrélées à l'âge (% normal = 100 – l'âge. Donc chez un individu de 80 ans, la norme de la cellularité serait 20 %)
- Maturation des lignées cellulaires hématopoïétiques
 - Mégacaryopoïèse : quantité, répartition, atypies (nucléaires)
 - Érythroïèse : quantité, répartition, qualité (macroblastique, synchrone etc.)
 - Myéloïèse : quantité, répartition, maturation / qualité
 - Index érythroïèse : myéloïèse (norm. 1:2–4); normal, élevé, abaissé
- Cellules immatures (blastés) : quantité, localisation anormale (ALIP), caractéristiques cytologiques (par ex. positivité au PAS, métachromasie etc.)
- Lymphocytes et plasmocytes : quantité, type d'infiltration (par ex. intrasinusoïdale, périrabéculaire, nodulaire, diffuse), caractéristiques cytologiques
- Cellules histiocytaires : quantité, propriétés spécifiques (par ex. formation de granulomes, caractère «sea-blue», cellules de Gaucher, emporipoïèse ou hémophagocytose etc.), inclusions anormales (par ex. Leishmanias, champignons etc.)
- Éléments étrangers à la moelle, néoplasiques ou réactifs, le cas échéant, infectieux
- Contenu en fer : présent, absent, augmenté
- Densité des fibres réticuliniques avec gradation de la myélofibrose (*Thiele et al, 2005*)
- Substance osseuse : quantité, qualité, signes de remaniement, ostéosclérose etc.

Diagnostics

- Courts et précis
- Utiliser les termes et les formulations des classifications OMS usuelles
- Le cas échéant, liste des 2–3 diagnostics différentiels envisageables
- Par exemple: «Maladie myéloproliférative chronique sans myélofibrose DD: forme précoce d'une myélofibrose idiopathique chronique ou thrombocytémie essentielle»
- Dans un diagnostic descriptif devraient figurer au moins: la cellularité
- La composition et le degré de maturation des éléments hématopoïétiques
- Par exemple: «Moelle hématopoïétique hypocellulaire, avec bonne maturation des trois lignées cellulaires, d'origine réactive non spécifique»

Commentaires

- Corrélations anatomo-cliniques éventuelles
- Pondération des constatations faites vu le contexte global
- Prise de position à propos d'éventuelles discordances entre les résultats d'examens complémentaires faits sur des aspirations de moelle et ceux fournis par les biopsies au trocart (*Dirnhofer et al., 2007*)
- Recommandations de la part du pathologiste responsable: Par exemple: renvoyer à des résultats encore en attente ou recommander la mise en œuvre d'investigations complémentaires

Investigations moléculaires complémentaires

En cas de besoin, diverses investigations moléculaires complémentaires peuvent être réalisées sur des biopsies de moelle fixées au formol et décalcifiées à l'EDTA: immunohistochimie, hybridation in situ, examens basés sur la PCR. A ce propos, nous renvoyons aux données de la littérature concernant ce sujet (*Fend et al., 2005; Kremer et al., 2005; Fend et al., 2008*).

Littérature

- Bain, B.J.*: Bone marrow trephine biopsy. *J Clin Pathol.* 2001 Oct;54(10):737–42.
- Brynes, R.K., McKenna, R.W., Sundberg, R.D.*: Bone marrow aspiration and trephine biopsy. An approach to a thorough study. *Am J Clin Pathol.* 1978 Nov;70(5):753–9.
- Campbell, J.K., Matthews, J.P., Seymour, J.F., Wolf, M.M., Juneja, S.K.*: Australasian Leukaemia Lymphoma Group. Optimum trephine length in the assessment of bone marrow involvement in patients with diffuse large cell lymphoma. *Ann Oncol.* 2003 Feb;14(2):273–6.
- Cotelingam, J.D.*: Bone marrow biopsy: interpretive guidelines for the surgical pathologist. *Adv Anat Pathol.* 2003 Jan;10(1):8–26.
- Diebold, J., Molina, T., Camilleri-Broët, S., Le Tourneau, A., Audouin, J.*: Bone marrow manifestations of infections and systemic diseases observed in bone marrow trephine biopsy review. *Histopathology.* 2000 Sep;37(3):199–211.
- Dirnhofer, S., Went, P., Tichelli, A.*: Diagnostic problems in follow-up bone marrow biopsies of patients treated for acute and chronic leukaemias and MDS. *Pathobiology.* 2007;74(2):115–20.
- Fend, F., Bock, O., Kremer, M., Specht, K., Quintanilla-Martinez, L.*: Ancillary techniques in bone marrow pathology: molecular diagnostics on bone marrow trephine biopsies. *Virchows Arch.* 2005 Dec;447(6):909–19.
- Fend, F., Tzankov, A., Bink, K., Seidl, S., Quintanilla-Martinez, L., Kremer, M., Dirnhofer, S.*: Modern techniques for the diagnostic evaluation of the trephine bone marrow biopsy: Methodological aspects and applications. *Prog Histochem Cytochem* 2008;42(4):203–52.
- Kremer, M., Quintanilla-Martínez, L., Nährig, J., von Schilling, C., Fend, F.*: Immunohistochemistry in bone marrow pathology: a useful adjunct for morphologic diagnosis. *Virchows Arch.* 2005 Dec;447(6):920–37.
- Reid, M.M., Roald, B.*: Adequacy of bone marrow trephine biopsy specimens in children. *J Clin Pathol.* 1996 Mar;49(3):226–9.
- Stuart-Smith, S.E., Hughes, D.A., Bain, B.J.*: Are routine iron stains on bone marrow trephine biopsy specimens necessary? *J Clin Pathol.* 2005 Mar;58(3):269–72.
- Thiele, J., Kvasnicka, H.M., Facchetti, F., Franco, V., van der Walt, J., Orazi, A.*: European consensus on grading bone marrow fibrosis and assessment of cellularity. *Haematologica.* 2005 Aug;90(8):1128–32.

Ph. Went, S. Bannwarth, A. Barghorn (Traduction française: C.Y. Genton)

Testicule

Tumeur

Généralités

Environ 90 % des tumeurs testiculaires sont des tumeurs germinales et 25–50 % d'entre elles sont des tumeurs composites. Dans le séminome, les cellules sont particulièrement peu cohésives, et une contamination des tissus voisins par des cellules tumorales a lieu très facilement durant la manipulation des tissus. Ce fait doit être pris en considération lors de la prise en charge macroscopique et de l'interprétation des images microscopiques pour éviter un staging erroné. Les séminomes sont également très sensibles à une fixation insuffisante. Les artefacts ainsi produits sont souvent à l'origine de problèmes diagnostiques.

Inciser longitudinalement la pièce de résection (vaginale et albuginée). Fixation de la pièce dans au moins 10× son volume de formol.

Dans des conditions optimales, il est souhaitable de connaître le profil des marqueurs sériques avant l'examen.

Renseignements cliniques

- Malposition du testicule/opérations antérieures
- Marqueurs tumoraux préopératoires (α FP, β -HCG, LDH)
- Staging clinique

Macroscopie

Type de prélèvement (biopsie, tumeur énucléée, hémicastration avec ou sans enveloppes et/ou cordon spermatique),

Biopsie

- Fixateur
- Dimensions
- Couleur

Tumeur énucléée

- Dimensions
- Poids
- Délimitation
- Consistance et couleur

Hémicastration

- Poids
- Dimensions de l'organe (en cm), y. c. celles des structures adjacentes
- État du tissu:
 - Natif/fixé au formol/fixation spéciale
 - Tissu intact/incisé
 - Cordon spermatique sur la pièce/séparé de la pièce
- Surface:
 - Adhérences, réseau vasculaire, effractions tumorales
- Surface de coupe:
 - Mensurations de la tumeur dans ses 3 dimensions
 - localisation dans le testicule
 - Uni/ou multicentrique
 - Couleur, consistance et délimitation
 - rapport avec les tissus avoisinants (infiltration de l'albuginée, de la vaginale, de l'épididyme, du cordon spermatique, de la tranche de section du cordon etc.)
 - Description du parenchyme non tumoral, des tuniques, de l'épididyme et du cordon spermatique

Prélèvements Au moins 10 blocs tissulaires seront prélevés lors d'une hémicastration:

- Tranche de section du cordon avant toute manipulation du testicule (1 bloc)
- Coupes du cordon sur deux étages, avant la manipulation du testicule (1 bloc EvG). Si le cordon est atteint, noter la distance de la tumeur à la tranche de section
- Découpage du testicule en tranches parallèles (perpendiculaires à son grand axe) de 3–4 mm d'épaisseur. Prélèvements du testicule et de l'épididyme en tenant compte:
 - De l'aspect macroscopique, de telle sorte que toutes les composantes tumorales soient examinées, y.C. Les cicatrices
 - De la topographie: préciser les rapports de la tumeur avec l'albuginée, le rete testis, l'épididyme, le cordon, les vaisseaux sanguins et lymphatiques (surtout région du hile et albuginée)
 - Du parenchyme non tumoral (au minimum 1 bloc avec pas)
 - Des dimensions de la tumeur. En principe au moins 6 blocs, davantage si la tumeur est volumineuse. Lors d'une tumeur de petite taille, inclure davantage de parenchyme non tumoral
- Examens en immunohistochimie, secondairement seulement, et de façon restrictive (marqueur endothélial pour mettre en évidence les effractions vasculaires; MIB-1 pour déterminer le degré de prolifération comme facteur pronostic dans les tumeurs non-séminomateuses au stade I; si besoin est, marqueurs pour caractérisation de la tumeur: α FP, β -HCG, PLAP, kératines, CD30, Oct4 etc.)
- Conserver le reste du matériel au moins jusqu'à la clarification du profil des marqueurs sériques

Rédaction du rapport

- Type de prélèvement
- Type histologique de la tumeur selon OMS (en cas de tumeur composite, proportion des divers types en %):
 - Dimensions de la tumeur
 - Rapports de la tumeur avec les limites de l'organe, du prélèvement
 - Effractions vasculaires (sanguines, lymphatiques)
 - Examens complémentaires en immunohistochimie
 - Tranches de section
 - Stade de la tumeur selon classification TNM
 - Constatations significatives faites sur les autres structures excisées, surtout sur le tissu testiculaire non-tumoral (cicatrices, atrophie tubulaire, spermatogénèse, microlithiase, cellules de Leydig, inflammation granulomateuse etc.) et le cordon spermatique

Biopsie pour infertilité/ néoplasie germinale intratubulaire

Généralités

En principe, donner la préférence à une inclusion en résine pour optimiser la qualité de la morphologie. Pour permettre un examen ultérieur en immunohistochimie, il est possible, lorsque la biopsie a une taille suffisante, de réserver une partie du tissu à cet effet. Si l'on recherche une néoplasie germinale intratubulaire, il s'agira d'inclure également cette partie de la biopsie en paraffine. Lors de cette problématique, si tout le tissu a été inclus en paraffine, un examen immunohistochimique devient obligatoire si aucune cellule tumorale n'a été mise en évidence.

Fixer les biopsies le plus vite possible après leur prélèvement. Ne pas utiliser une solution de formaldéhyde, mais donner la préférence aux mélanges suivants (par ordre qualitatif décroissant):

- Karnovsky (glutaraldéhyde tamponné à 0,2 % et formaline 2 %)
- Formol sublimé
- Bouin

Dans les cas où une cytométrie de flux est désirée, conserver une partie du matériel non fixé (méthode à convenir avec le demandeur).

Renseignements cliniques

Spermiogramme, malposition du testicule, opérations antérieures (FSH/LH/PRL/testostérone), analyse chromosomique.

- Macroscopie**
- Dimensions du (des) prélèvement(s), couleur
 - Proportion parenchyme/tuniques
 - Type de fixation

Prise en charge

Lors d'une fixation au Karnovsky et une inclusion en résine:

- Garder environ 10 tubules pour un éventuel examen ultrastructural, immunohistochimique ou moléculaire. A la fin de la procédure, inclure ce reste de tissu en paraffine pour archivage
- CAVE! les stress mécaniques mènent rapidement à une désorganisation de l'épithélium germinatif et à des artefacts d'écrasement
- Veiller à l'orientation lors de l'inclusion (tuniques en périphérie)

Rédaction du rapport

- Type de biopsie (au trocart, biopsie chirurgicale)
- Nombre de canaux évaluables
- Etat pré- ou postpubère
- Evaluation qualitative et quantitative des spermatogonies/de la spermatogenèse
- Présence ou non d'une néoplasie germinale intratubulaire
- Cellules de Leydig
- Inflammation tubulaire/interstitielle/vasculaire
- Pathologie vasculaire
- Si le clinicien le désire, commentaire pour évaluer l'importance des constatations faites par rapport aux chances d'obtenir une fertilité, spontanée ou assistée (TESE: extraction de spermatozoïdes/spermatides des tissus testiculaires et/ou de l'épididyme)

Littérature

- Jacobsen, K. G., Talerman, A.:* Atlas of Germ Cell Tumours. Munksgaard 1989
- Young, R. H. & Scully, R. E.:* Testicular Tumors. ASCP Press 1990
- Hedinger, Ch.:* Pathologie des Hodens in: Spezielle pathologische Anatomie, Band 21: Pathologie des Männlichen Genitale. W. Doerr et al. Springer 1991
- Stocker, J. T., Dehner, L. P.:* Pediatric Pathology. J. B. Lippincott Company 2001.
- Nistal, M. & Paniagua, R.:* Non-neoplastic Diseases of the Testis in: Urologic Surgical Pathology. D.G. Bostwick & J.N.Eble, Mosby 1997
- Ro, Y.J., Grignon, D.J., Amin, M.B., Ayala, A.:* Atlas of Surgical Pathology of the Male Reproductive Tract. W. B. Saunders Company 1997
- Eble, Sauter, Epstein, Sesterhenn:* Tumours of the Urinary System and Male Genital Organs – WHO Classification of Tumours. IARC 2004
- Ulbright, T. M., Amin, M.B., Young, R.H.:* Tumors of the Testis, Adnexa, Spermatic Cord and Scrotum. Atlas of Tumor Pathology, Third Series. Fascicle 25. American Registry of Pathology AFIP 1999
- Ulbright, M. & Roth, L. M.:* Testicular and Paratesticular Neoplasms in: Diagnostic Surgical Pathology. St. Sternberg Third Edition 1999
- Association of Directors of Anatomic and Surgical Pathology:
<http://www.adasp.org/Checklists/checklists.htm>
- Holstein, A. F., Roosen-Runge, E. C. & Schirren, C.:* Illustrated Pathology of Human Spermatogenesis. Grosse Verlag, Berlin, 1988
- Schmoll, H.J., et al.:* European consensus on diagnosis and treatment of germ cell cancer: A report of the European Germ Cell Cancer Consensus Group (EGCCCG). Annals of Oncology (2004) 15: 1377–99.
- Mikuz, Ratschek, Susani:* ÖGP Qualitätsstandards in der Pathologie 3.9 Männlicher Genitaltrakt 2001

G. Singer

Ovaire

Renseignements cliniques

- Oophorectomie bilatérale lors d'une hystérectomie
- Salpingo-oophorectomie (incl. prophylactique dans le contexte d'une maladie héréditaire, comme par exemple une mutation de BRCA1/BRCA2)
- Oophorectomie unilatérale totale/partielle
- Inflammation (PID)
- Torsion
- Tumeur solide
- Kyste (fonctionnel, endométriose, néoplasie kystique)

Macroscopie

- État de fixation (frais, fixé)
- État de préservation (complet, fragmenté)
- Type de prélèvement (oophorectomie totale, partielle, salpingo-oophorectomie)
- En cas de tumeur:
 - Taille en 3 dimensions
 - Poids
 - Aspect de la surface (lisse, aspect papillaire)
 - Aspect de la coupe: couleur, présence d'hémorragie, de nécroses, régions myxoïdes
 - Relation de la tumeur avec la surface (perforation de la capsule)
 - Relation avec le stroma ovarien, la trompe et avec le tissu péri-ovarien
- En cas de maladie non-tumorale:
 - Taille en 3 dimensions
 - Poids
 - Aspect de la surface (lisse, etc.)
 - Aspect de la coupe: hémorragie, nécroses, abcès, régions myxoïdes
 - Kystes intacts/rompus, contenu (couleur, consistance), surface interne (lisse, papillations solitaires, multiples)

- Prise en charge**
- Ovaires sans pathologie macroscopique
 - Coupe longitudinale, inclure une moitié en totalité
 - En cas d'oophorectomie prophylactique: inclure les deux ovaires en totalité
 - Toujours inclure les trompes en totalité, en coupes transversales, et une coupe longitudinale du pavillon
 - Maladie non-tumorale
 - Torsion: inclure des régions viables, 1 bloc par cm de diamètre, cf. tumeur
 - Inflammation: colorations spéciales (Gram, PAS, Ziehl-Neelson)
 - Kystes: 1 bloc par cm de diamètre en cas de surface lisse, 2 blocs par cm de diamètre en présence d'un aspect papillaire
 - Toujours inclure les trompes en totalité, en coupes transversales, et une coupe longitudinale du pavillon
 - Tumeurs
 - Tumeur < 10 cm: 1 bloc par cm diamètre, 5 blocs au minimum
 - Tumeurs > 10 cm: 2 blocs par cm diamètre, échantillonner de préférence les régions suspectes
 - Relations avec la trompe, avec la surface (échantillonnage représentatif)
 - En cas de suspicion de carcinome péritonéal primaire: inclure l'ovaire en totalité
 - Toujours inclure les trompes en totalité, en coupes transversales, et une coupe longitudinale du pavillon
 - Tératome (kyste dermoïde): inclure toutes les régions solides

Rédaction du rapport

- Type de prélèvement
- Tumeur: primaire vs métastase
- Type tumoral selon OMS
- Unilatéral vs bilatéral
- Grading de tumeurs primaires
 - Carcinome séreux: low-grade vs high grade
 - Carcinome endométriote: comme pour utérus
 - Tératome: présence et extension du tissu immature, pas de grading
 - Tumeurs germinales: pas de grading
- Perforation de la capsule
- Extension tumorale à la surface
- Invasión vasculaire (rare en cas de tumeur primaire, fréquente en cas de métastases)
- Extension vers d'autres structures pelviennes ou intra-abdominales (notamment en cas de tumeur séreuse proliférative atypique / tumeur borderline)
- Différenciation entre implants non-invasifs et invasifs et de ganglions lymphatiques

- Résultat cytologique du lavage péritonéal
- Classification pTNM (dernière édition), classification FIGO facultatif
- Autres pathologies (endométriose en périphérie tumorale, nécroses, etc.)
- Résultat des études immunohistochimiques (expression de récepteurs hormonaux, etc.) de cytométrie, cytogénétique, ou de pathologie moléculaire
- Description d'autres organes en relation avec une oophorectomie
 - Utérus (taille en 3 dimensions, poids, longueur du cavum, taille tumorale, 2 blocs représentatifs du col cervical, du myomètre, de l'endomètre, échantillonner toute région suspecte, en relation avec la surface et le cavum)
 - Trompe (longueurs, consistance, atteinte tumorale, relation avec la tumeur ovarienne, autres pathologies, notamment foyers de carcinome tubaire intraépithélial)
 - Épiploon (taille en deux dimensions, nombre, distribution et taille des tumeurs macroscopiquement visibles, 1–3 blocs des régions tumorales, si pas de tumeur: 5 blocs représentatifs)
 - Ganglions lymphatiques (taille en 3 dimensions, atteinte tumorale, inclure en totalité)

Rapports types Pièce d'hystérectomie, oophorectomie avec résection de l'épiploon:

- **Carcinome séreux de l'ovaire droit**
- De haut grade
- Avec perforation de la capsule
- Ovaire gauche sans lésion
- Multiples métastases sérosales des trompes bilatérales et de l'utérus (2 cm de taille maximale)
- Métastases nodulaires de l'épiploon (4 cm de taille maximale)
- Cellules tumorales dans l'examen cytologique du lavage péritonéal (cf. C09-xxxx)
- Classification TNM (2009): **pT3c**, high grade

Littérature

Breitenecker, G., Czerwenka, K., Lax, S., Müllauer-Ertl, S.: Empfehlung der Österreichischen Gesellschaft für Pathologie. Qualitätsstandards in der Pathologie, 3.4. Gynäkopathologie. www.pathology.at.

Burks, R. T., Sherman, M. E., Kurman, R. J.: Micropapillary serous carcinoma of the ovary (1996). A distinctive low-grade carcinoma related to serous borderline tumors. *Am J Surg Pathol* 20: 1319–30.

Powell, C. B., Kenley, E., Chen, L. M., Crawford, B., McLennan, J., Zaloudek, C., Komaromy, M., Beattie, M., Ziegler, J. (2005): Risk-reducing salpingo-oophorectomy in BRCA mutation carriers: role of serial sectioning in the detection of occult malignancy. *J Clin Oncol* 23: 127–132.

Richardson, M. S., Dwayne Lawrence, W., Lage, J. M.: Recommendations for the reporting of ovarian neoplasms. The Association of Directors of Anatomic and Surgical Pathology (2004), www.adasp.org.

J. Diebold

Trompe

Renseignements cliniques

- Inflammation de la trompe
- Tumeurs connues
- **Gravidité tubaire**
- Stérilisation
- Salpingo-oophorectomie prophylactique (par ex. mutation de BRCA1/BRCA2)

Macroscopie

- État de fixation (frais, fixé)
- État de préservation (complet, fragmenté)
- Type de prélèvement (salpingectomie totale vs. partielle, salpingo-oophorectomie)
- Taille en 3 dimensions
- Lumière (normale, dilatée, oblitérée)
- Pavillon (normal, adhérent, non identifiable)
- En cas de tumeur:
 - Localisation (isthme, ampoule, région infundibulaire, pavillon)
 - Taille en 3 dimensions
 - Aspect de la surface (lisse, aspect papillaire)
 - Aspect de la coupe (nécrose, hémorragie)
 - Profondeur d'invasion (mucosale, intramurale, perforation de la séreuse)
 - Relation avec les structures avoisinantes (ovaire, péritoine, endomètre, etc.)
- En cas de kystes, d'adhésions, ou de nodules
 - Taille en 3 dimensions
 - Localisation (isthme, ampoule, région infundibulaire, pavillon)

- Prise en charge**
- Routine
 - Inclure la trompe en totalité en tranches de 0,3–0,5 cm
 - Coupe longitudinale du pavillon
 - Tumeurs de la trompe
 - Coupe transversale pour la tranche de section
 - Transition entre tumeur et paroi tubaire non-tumorale
 - Profondeur d'invasion de la paroi tubaire/perforation du péritoine
 - Relation avec les structures avoisinantes
 - Petites tumeurs: inclure en totalité
 - Grandes tumeurs: 1 bloc par cm de diamètre de la tumeur
 - salpingectomie prophylactique
 - Inclure la trompe en totalité en tranches plus fines (0,2–0,3 cm)
 - Coupes longitudinales du pavillon

Rédaction du rapport

- Type de prélèvement
- Type de tumeur selon l'OMS
- Localisation (isthme, ampoule, région infundibulaire, pavillon)
- Taille maximale
- Profondeur d'invasion (mucosale, intramurale, perforation de la séreuse)
- Relation de la tumeur avec l'ovaire (la masse tumorale doit être significativement plus importante dans la trompe que dans l'ovaire, avec une infiltration seulement superficielle de l'ovaire. Autrement, notamment en cas d'infiltration au-dessus de 0,5 cm de l'ovaire, la tumeur est classée comme tumeur primaire de l'ovaire)
- Relation de la tumeur avec l'endomètre (si le myomètre ou le stroma du col utérin est infiltré, ou si on trouve une lymphangiose tumorale, la tumeur est classée comme tumeur primaire de l'endomètre, avec métastase dans
- la trompe)
- Présence de carcinome in situ de la muqueuse tubaire avoisinante
- Infiltration d'autres structures avoisinantes, de l'épiploon, ou de ganglions lymphatiques
- Classification pTNM (dernière édition)/classification FIGO (optionnel)
- Autres pathologies (salpingite aiguë, chronique, granulomateuse, salpingite isthmique noueuse, hydrosalpinx, hématosalpinx, kystes paratubaires, hydatides, adhésions tubo-ovariennes, foyers d'endosalpingiose ou d'endométriose)
- En cas de salpingectomie pour stérilisation: s'assurer qu'un anneau complet de la trompe est visualisé sur la coupe avec toutes les couches de la paroi tubaire
- En cas de gravidité tubaire: s'assurer que des cellules trophoblastiques (idéalement des villosités choriales) sont visualisées au niveau de la lumière tubaire, indiquer le site de rupture si présent

Rapports types Trompe gauche, salpingectomie partielle pour stérilisation (status post salpingo-oophorectomie droit en 2007): **anneau complet de la paroi tubaire** (gauche), sans pathologie notable.

Salpingo-oophorectomie droite:

- **Adénocarcinome de type séreux** de la trompe
- De grade histopronostique 3
- Localisé dans le pavillon
- **De 1,3 cm de taille maximale**
- Infiltrant toutes les couches de la paroi tubaire
- Focalement avec perforation du péritoine
- Infiltration focale de la surface ovarienne (sur 0,2 cm au maximum)
- Présence de carcinome tubaire intraépithélial dans la muqueuse non-tumorale avoisinante
- Atrophie de l'ovaire et présence de rares kystes simples

Classification TNM (2009): **pT2a, G3**

Littérature

Breitenecker, G., Czerwenka, K., Lax, S., Müllauer-Ertl, S.: Empfehlung der Österreichischen Gesellschaft für Pathologie. Qualitätsstandards in der Pathologie, 3.4. Gynäkopathologie. www.pathology.at.

Longacre, T.A., Oliva, E., Soslow, R.: Recommendations for the reporting of fallopian Tube neoplasms. The Association of Directors of Anatomic and Surgical Pathology, www.adasp.org.

Medeiros, F., Muto, M.G., Lee, Y., Elvin, J.A., Callahan, M.J., Feltmate, C., Garber, J.E., Cramer, D.W., Crum, C.P. (2006): The tubal fimbria is a preferred site for early adenocarcinoma in women with familial ovarian cancer syndrome. *Am J Surg Pathol* 30:230–236.

Powell, C.B., Kenley, E., Chen, L.M., Crawford, B., McLennan, J., Zaloudek, C., Komaromy, M, Beattie, M., Ziegler, J. (2005): Risk-reducing salpingo-oophorectomy in BRCA mutation carriers: role of serial sectioning in the detection of occult malignancy. *J Clin Oncol* 23:127–132.

P. A. Diener (Traduction française: C.Y. Genton)

Utérus

Col utérin

Renseignements cliniques

- Aspect clinique du col utérin, résultat d'examen colposcopique
- Résultat d'examens cytologiques et histologiques antérieurs (L/HSIL, CIN1–3)
- Résultats de typisation HPV (bas risque, haut risque)
- Gravité (oui/non)
- Traitement hormonal, IUD
- Thérapies antérieures (opérations, chimiothérapie, radiothérapie)
- En cas de tumeur, résultat d'examen clinique et/ou radiologique, staging
- Type de prélèvement (LEETZ, laser, laparoscopie)
- Observations intra opératoires
- Localisation en cas de plusieurs prélèvements

Macroscopie

- Type de prélèvement (biopsie du col, curetage endocervical, résection complète ou partielle du col, conisation, hystérectomie simple ou radicale (Wertheim-Meigs)
- État du prélèvement (frais, fixé, orienté)

Pour biopsies du col:

- Nombre et taille des fragments

Pour polypectomie:

- Taille d'un polype entier
- Masse d'un polype fragmenté avec mesure du plus petit et du plus grand fragment
- Consistance, couleur

Pour curetage endocervical:

- Masse du matériel en cm
- Consistance (solide, mucoïde, friable)

Pour résection (partielle) du col:

- Taille transversale et longueur maximale
- Aspect et surface du col
- Présence de mucus endocervical

Pour conisation (suivi après cytologie suspecte):

- Si parvenu fixé, présence de fil pour orientation
- Taille de la surface et de la profondeur endocervicale
- Longueur de l'orifice endocervical
- Si parvenu frais, ouverture et fixation sur polystyrène, mesurer la circonférence endocervicale et exocervicale et longueur maximale du conus
- Présence de leucoplaquie, d'ulcérations
- De tumeur (ulcérée, exophytique, couleur, consistance, relation avec les tranches de section)

En cas d'hystérectomie pour lésion intra épithéliale/carcinome invasif du col:

- Intact ou fragmenté (nombre de fragments)
- Structures avoisinantes (vagin, paramètres, ovaire, trompe, vessie, rectum)
- Orientation. Décrire une tumeur identifiable (localisation exo- ou endocervicale, avec extension sur quels quadrants)
- Taille (longueur, extension latérale, profondeur d'invasion), consistance, couleur, ulcération, croissance exophytique, limitée au col ou extension dans des structures avoisinantes, relation avec les paramètres et les tranches de section les plus proches, autres pathologies du col utérin visibles

Vagin:

- Taille et longueur de la collerette vaginale
- Si infiltration tumorale, taille et relation avec la tumeur cervicale et les tranches de section
- Autres pathologies visibles

Corps utérin:

- Mesurer l'épaisseur de l'endomètre, lésions endométriosiques ou dans le myomètre ou la séreuse
- Si infiltration tumorale, taille et relation avec la tumeur cervicale et les tranches de section
- Autres pathologies visibles

Paramètres:

- Taille
- Si infiltration tumorale, taille et relation avec la tumeur cervicale et les tranches de section, présence de ganglions lymphatiques
- Autres pathologies visibles

Ganglions lymphatiques:

- Nombre, si infiltration tumorale, mesurer la taille

Autres structures:

- Si infiltration tumorale, taille et relation avec la tumeur cervicale et les tranches de section

Prise en charge

Pour biopsies du col:

- Petites biopsies – colorer avec éosine
- Grandes biopsies – couper en deux, perpendiculaire à la muqueuse
- Coupes en profondeurs si nécessaire
- Coloration H&E, bleu alcian et PAS seulement en cas de lésions glandulaires

Pour polype cervical:

- Un grand polype au-dessus de 0,5 cm est coupé en deux et inclus en totalité
- Un polype fragmenté est inclus en totalité, coupes en profondeurs si nécessaire
- Coloration H&E, bleu alcian et PAS seulement en cas de lésions glandulaires

Pour curettage endocervical

- Inclure en totalité, coupes en profondeurs si nécessaire
- Coloration H&E, bleu alcian et PAS seulement en cas de lésions glandulaires

Pour résection du col utérin:

- Inclure tranche de section endocervicale
- Coupe sagittale au plan médian du col et un bloc par lèvre cervicale
- Coupes en profondeurs si nécessaire
- Coloration H&E, bleu alcian et PAS seulement en cas de lésions glandulaires

Pour conisation:

- Les tranches de section chirurgicales montrent un artéfact d'électrocautérisation
- Encreur pour orientation (cf. selon les deux variantes d'inclusion ci-dessous)
- Ne pas inciser la pièce pour des buts d'orientation
- Même prise en charge d'une éventuelle recoupe (cf. ci-dessous)

Variante A: Coupes radiaires (tranches d'orange):

Séparer la moitié gauche et droite, ensuite coupes des tranches radiaires et les mettre en cassette orientées selon les heures du jour. Faire attention que la partie endocervicale garde une épaisseur de 0,1 cm au minimum.

L'avantage de cette technique est que la zone de transformation, dans laquelle se trouvent la plupart des lésions, est visualisée sur multiples coupes. Un autre avantage est la bonne orientation d'une lésion par rapport aux tranches de section endo- et ectocervicales. Moins de coupes tangentielles en comparaison avec variante B.

Variante B: Coupes sagittales de 0,2–0,3 cm de 3h00 à 9h00

- S'assurer que toutes les tranches sont entamées du même côté, seule la dernière coupe est invertie.
- Si les coupes en périphérie de 3h00 et 9h00 sont atteintes par la lésion, il faut épuiser ces blocs ou les retourner dans la cassette et les entamer depuis l'autre face. L'avantage de cette technique est une bonne représentation d'une lésion, notamment d'un carcinome microinvasif. Malheureusement, les coupes sont fréquemment tangentielles, ce qui rend leur interprétation difficile.

Variante C sur pièce de conisation non fixée :

- Ouvrir la pièce de conisation à 12h00 et la fixer sur polystyrène. Ensuite, il est facile d'effectuer des coupes radiales selon les heures de la journée
- Si le chirurgien a déjà ouvert la conisation, les artéfacts d'électrocautérisation peuvent rendre une orientation par rapport aux tranches de section difficile

Conisation par des recoupes

Si la conisation est accompagnée par des recoupes, il faut essayer de les orienter et inclure en totalité dans des blocs identifiés selon schéma. Les fragments montrent souvent une surface convexe sur la face luminale, ce qui aide à les orienter.

Le but de l'exercice est d'obtenir une corrélation entre l'examen histologique et le résultat de l'examen cytologique précédant. Pour obtenir une bonne qualité des coupes, ne pas poser plus de deux fragments tissulaires dans une cassette. Si une corrélation histo-cytologique n'a pas été obtenue sur les premières coupes en coloration H&E, des coupes en profondeurs doivent être effectuées sur des bloc suspects (lésion intraépithéliale). Pour mieux visualiser la membrane basale, une argentation ou une coloration PAS peuvent être utiles. En cas de suspicion de lésion glandulaire, il est avantageux d'effectuer des colorations spéciales (bleu alcian, PAS).

Pour Hystérectomie pour néoplasie intraépithéliale ou carcinome invasif du col utérin, pas de lésion visible:

- Séparer le col utérin (les derniers 1,5–2 cm) et l'échantillonner comme une conisation
- Inclure les restes de la partie endocervicale en totalité en coupes perpendiculaires (droit et gauche)

Lésion visible:

- Encre les tranches de section, collerette vaginale et TS antérieure et postérieure du col utérin
- Échantillonner un bloc par cm de diamètre tumoral en coupes longitudinales, de tous les quadrants touchés par la tumeur
- Inclure la lésion dans la région de sa plus profonde infiltration, en relation avec la tranche de section des paramètres
- Inclure les tranches de section antérieures et postérieures du col
- Inclure également la transition entre la tumeur et le tissu cervical et endométriosique non-tumoral, ainsi que des régions cervicales non-tumorales
- Une collerette vaginale de moins de 0,5 cm est échantillonnée en continuité avec le col utérin, une collerette plus longue est séparée sous forme d'un anneau tissulaire avec tranches de section incluses (séparer droit et gauche)
- Inclure les tranches de section des paramètres et inclure spécifiquement des régions nodulaires (ganglions lymphatiques)
- Inclure l'endomètre, le myomètre et d'autres lésions visibles (polypes, léiomyomes)
- Inclure tous les ganglions lymphatiques (>0,7 cm couper en deux, <0,7 cm inclure en totalité). Échantillonner des structures/organes avoisinant selon les guidelines séparés

Rédaction du rapport

- Type de prélèvement
- Type histologique selon OMS
- Grade de différenciation
- Taille et profondeur d'invasion
- Invasion de vaisseaux lymphatiques/sanguins
- Lésions bénignes (polype, condylome, adénomyose, léiomyome, inflammation, microorganismes (herpes), localisation et extension des lésions
- Résultat d'examens auxiliaires (immunohistochimie, hybridation, PCR)

Pour conisation:

- Présence de la zone de transformation (oui/non)
- En cas de carcinome, taille superficielle et profondeur d'invasion (TNM)
- Totalité de la résection, avec distance vers les tranches de section endocervicales, exocervicales/vaginales, ou latérales
- Commentaire en cas de divergence entre résultat histologique et résultat cytologique/biopsique précédant

Pour hystérectomie:

- En cas de néoplasie intraépithéliale, ou carcinome invasif, taille et profondeur d'invasion
- localisation et relation avec les structures avoisinantes (collerette vaginale, paramètres, séreuse, endomètre)
- classification TNM
- Situation des tranches de section (paramètres, vagin, TS postérieure et antérieure du col utérin)
- Atteinte des organes avoisinants réséqués
- Nombre et localisation des ganglions métastatiques (taille de la plus grande métastase) et de ganglions identifiés.

Immunohistochimie et pathologie moléculaire

- MIB-1 et p16 pour la distinction entre une néoplasie intraépithéliale et une lésion de type réactionnel
- MIB-1, p16 et bcl-2 pour la distinction entre une néoplasie intraépithéliale glandulaire versus une métaplasie tubo-endométriale ou une hyperplasie microglandulaire
- Vimentine, CEA, et récepteurs oestrogéniques pour différencier un adénocarcinome se trouvant dans la région de l'isthme d'origine cervicale d'un adénocarcinome d'origine endométriale
- D2-40, CD31, CD34, facteur VIII pour prouver/exclure une invasion lympho-vasculaire
- Typisation de HPV (si cela n'a pas déjà été fait sur le matériel cytologique)

Endomètre

Renseignements cliniques

- Date des dernières règles, anamnèse du cycle, troubles de la menstruation
- Anamnèse de gravidités (i. e. GV, PII)
- Traitement hormonal, type et durée, IUD
- Interventions chirurgicales antérieures, diagnostics antérieurs, traitements spécifiques
- Résultats d'examens laparoscopiques, hystéroscopiques, radiologiques, sanguins
- Type d'intervention (biopsie, curettage fractionné, polypectomie, résection endomyométrique transcervicale, etc.)
- Approche chirurgicale (voie basse, transabdominale, laparoscopique)
Type de prélèvement (myomectomie, hystérectomie totale, hystérectomie supravaginale, avec/sans annexes, curage ganglionnaire pelvien)

Macroscopie

- Type de prélèvement: biopsie, curettage fractionné, polypectomie, myomectomie, endo-myoméctomie, hystérectomie totale, etc.
- État de fixation: frais, fixé

Pour curettage, biopsie endométriosique, polypes

- Déterminer le volume, peser: estimer la masse du matériel: peu (<0,5g, < ½ cassette), normal (0,5–1,0g, > ½ cassette), beaucoup (> 1g, > 1 cassette) ou bien mesurer en 3 dimensions
- Polypes: mesurer en 3 dimensions
- En cas de tumeur: consistance, présence de nécrose

Pour endomyoméctomie transcervicale

- Déterminer le volume, mesurer en 3 dimensions, peser
- Taille des fragments

Pour myomectomie

- Poids et nombre de fragments
- Fragment solitaire: mesurer en 3 dimensions
- Mesurer le plus petit et le plus grand fragment
- Décrire la surface, la texture, la couleur et la présence de nécrose/hémorragie

Pour hystérectomie sans tumeur

- Fragment solitaire ou plusieurs fragments
- Structures anatomiques identifiables (col, endomètre)
- Poids total (sans annexes)
- Masse (longueur du cavum, largeur au niveau du fundus)
- Aspect externe (séreuse intacte, déformation par des léiomyomes)
- Surface du col (taille et forme du col utérin, lésions)
- Aspect endocervical (kystes, polypes)
- Endomètre (épaisseur, surface lisse ou bosselée, présence de polypes)
- Myomètre (épaisseur, aspect, adénomyose, nombre, taille, et délimitation de léiomyomes, aspects et consistance sur la coupe)
- Structures **annexielles** (cf. chapitres concernés)

Hystérectomie pour tumeur

- Fragment solitaire ou plusieurs fragments
- Structures anatomiques identifiables (col, endomètre)
- Poids total (sans annexes)
- Masse (longueur, largeur au niveau du fundus), aspect externe (séreuse intacte, déformation par des léiomyomes), surface du col (taille et forme du col utérin, lésions)
- Lésion utérine: localisation, consistance (polypoïde, couleur, nécrose)
- Infiltration du myomètre (profondeur d'invasion approximative), extension vers l'isthme (oui/non)
- Infiltration de la séreuse ou d'organes avoisinants, distance par rapport aux tranches de section
- Situation de l'utérus résiduel: endomètre (épaisseur, surface lisse ou bosselée, présence de polypes), myomètre (épaisseur, aspect, adénomyose, nombre, taille, et délimitation des léiomyomes, aspects et consistance sur la coupe, structures annexielles) cf.: chapitres concernés

Ganglions lymphatiques pelviens

- Nombre et taille des ganglions dans chaque station séparément identifiés. Métastase visible, si oui, quelle taille

Prise en charge**Pour curettage, biopsie endométriosique, polypes**

- Inclure en totalité
- Filtrer les fragments minuscules, centrifuger et inclure le bloc **Cytospin**
- Inclure un polype en totalité en plusieurs blocs séparés

Pour endomyométrectomie transcervicale

- Inclure en totalité, est-ce qu'une muqueuse est visible? Si oui, inclure en totalité

Pour myomectomie

- Au moins un bloc tissulaire par polype, inclure toutes les zones suspectes

Pour hysterectomie sans tumeur

- Pour garantir une bonne fixation, ouvrir le cavum le plus vite possible après réception en pathologie
- Insérer une sonde dans le cavum et ouvrir l'utérus sur son aspect antérieur, du col jusqu'au fundus, puis sous forme d'un T extension des coupes vers les deux angles tubaires
- Alternativement, l'utérus peut être divisé en deux moitiés (ant. et post; droit et gauche; désavantage: déformation du tissu durant la fixation). Couper le cavum en tranches de 0,5–1,0 cm, inclure au minimum 2 blocs de l'endomyomètre fundique, idéalement avec le myomètre dans toute son épaisseur incl. la séreuse
- En cas d'hyperplasie complexe (résultat de curettage antécédent, la lumière du fundus et typiquement bosselé au lieu de lisse), prélever un plus grand nombre de coupes de l'endomyomètre
- inclure une coupe de l'isthme, inclure une coupe représentative des deux lèvres du col utérin, inclure toutes lésions suspectes (léiomyomes, polypes, etc.)

- échantillonner des léiomyomes (>5 cm au minimum un bloc par cm). En cas de suspicion à l'inspection des coupes (foyers de nécrose, d'hémorragie, etc.) ou de la délimitation de la tumeur, échantillonner plusieurs blocs tissulaires

Pour hystérectomie pour tumeur

- inclure l'endomètre en totalité, avec le myomètre avoisinant
- inclure toutes lésions suspectes
- un bloc de l'isthme
- un bloc représentatif du col utérin
- échantillonner l'ovaire (cf. chapitre ovaire) et la tumeur (si visible)
- inclure tous les ganglions lymphatiques (>0,7 cm couper en deux et inclure en cassettes séparées, <0,7 cm, inclure plusieurs ganglions dans une cassette)

Rédaction de rapports

- Tumeur/lésion préneoplasique
- Type histologique selon l'OMS
- Hyperplasie de l'endomètre (simple, complexe, avec/sans atypies)
- Carcinome intraépithélial (associé à un carcinome séreux)
- Carcinome, tumeur mixte (épithélial et mésenchymateux), tumeur mésenchymateux
- Grade de différenciation (carcinome endométrioïde) selon FIGO; pas de grading en cas de carcinomes séreux ou à cellules claires
- Infiltration du col utérin (si évaluable)
- Infiltration du myomètre (si évaluable)
- Diagnostic non-tumoral: métaplasies, inflammation, modifications hormonales, transformation sécrétoire (date dans le cycle)

Pour hystérectomie pour tumeur

- Examen extemporané pour déterminer la profondeur d'invasion d'un carcinome endométrioïde. Ceci peut normalement être clarifié macroscopiquement, sans coupe), ensuite corrélation avec le résultat histologique définitif
- Classification TNM (FIGO facultatif):
 - Taille en 3 dimensions
 - Infiltration du myomètre (mesurer et calculer le % de la paroi myométriale)
 - Adénomyose, extension tumorale dans des foyers d'adénomyose (ne compte pas pour la profondeur d'infiltration tumorale)
 - Localisation, relation avec des structures avoisinantes (collerette vaginale, paramètres, séreuse, isthme)
 - Distance vers les tranches de section
 - Invasions vasculaires prëtumorales (lymphatique ou sanguine)
 - Nombre de ganglions lymphatiques, nombre et localisation de ganglions métastatiques et taille de la plus grande métastase
 - Extension de la tumeur en direction de la trompe, de l'ovaire (per continuitatem, métastase, tumeur primaire séparée)

• Pour tumeurs mésenchymateuses:

- La classification selon TNM ne fait pas distinction entre les différentes topographies d'origine. Classification commune pour le leiomyosarcome et le sarcome du stroma endométrial et séparément pour l'adénosarcome

Immunohistochimie / pathologie moléculaire

- Récepteurs hormonaux (carcinome du fundus utérin, sarcome du stroma endométriosique de bas grade)
- Vimentine, CEA (pour différencier entre un carcinome primaire endométrial versus endocervical)
- P53 (carcinome séreux de l'endomètre vs adénocarcinome endométriosique)
- Desmine, calponine, caldesmone, alpha SM actine, CD10 (différencier entre des léiomyomes et des sarcomes du stroma endométrial)

Références

Littérature générale

- Crum, P.J., Lee, K.R. (eds):* Diagnostic Gynaecologic and Obstetric Pathology. Philadelphia: Elsevier Saunders, 2006.
- FIGO Committee on Gynecologic Oncology, European Institute of Oncology, Milan, Italy. Revised FIGO staging for carcinoma of the vulva, cervix and endometrium. *Int J Gynaecol Obstet* 2009;105:103–4.
- Fox, H., Wells, M. (eds):* Haines & Taylor Obstetrical and Gynaecological Pathology (5th edition). Churchill Livingstone: 2003.
- Robboy, S.J., Kraus, F.T., Kurman, R.F.:* Gross description, processing, and reporting of gynaecologic and obstetric specimens. In: *Kurman, R.J. (ed):* Blaustein's Pathology of the Female Genital Tract (4th edition). New York: Springer, 2002.
- Rosai, J., *Rosai and Ackerman's Surgical Pathology* (9th edition). Edinburgh: Mosby, 2004.
- Sobin, L., Gospodarowicz, M., Wittekind, C. (eds):* International Union Against Cancer. TNM Classification of Malignant Tumours (7th edition). Chichester: Wiley-Blackwell, 2009.
- Tavassoli, F.A., Devilee, P. (eds):* World Health Organization Classification of Tumours. Pathology and Genetics of Tumours of the Breast and Female Genital Organs. Lyon: IARC Press, 2003.

Carcinome du col utérin

- Alfsen, G.C., Kristensen, G.B., Skovlund, E., Pettersen, E.O., Abeler, V.M.:* Histologic subtype has minor importance for overall survival in patients with adenocarcinoma of the uterine cervix: a population-based study of prognostic factors in 505 patients with nonsquamous cell carcinomas of the cervix. *Cancer* 2001;92:2471–2483.
- Al-Nafussi, A.I., Hughes, D.E.:* Histological features of CIN3 and their value in predicting invasive microinvasive squamous carcinoma. *J Clin Pathol* 1994;47:799–804.
- Cameron, R.I., Maxwell, P., Jenkins, D., McCluggage, W.G.:* Immunohistochemical staining with MIB1, bcl2 and p16 assists in the distinction of cervical glandular intraepithelial neoplasia from tubo-endometrial metaplasia, endometriosis and microglandular hyperplasia. *Histopathology* 2002;41:313–321.
- Chernofsky, M.R., Felix, J.C., Muderspach, L.I., Morrow, C.P., Ye, W., Groshen, S.G., et al.:* Influence of quantity of lymph vascular space invasion on time to recurrence in women with early-stage squamous cancer of the cervix. *Gynecol Oncol* 2006;100:288–293.
- Delgado, G., Bundy, B., Zaino, R., Sevin, B.U., Creasman, W.T., Major, F.:* Prospective surgical-pathological study of disease-free interval in patients with stage IB squamous cell carcinoma of the cervix: a Gynecologic Oncology Group study. *Gynecol Oncol* 1990;38:352–357.
- Heatley, M.K.:* A comparison of three methods of orienting cervical punch biopsies. *J Clin Pathol* 1999;52:149–150.
- Heatley, M.K.:* How many histological levels should be examined from tissue blocks originating in cone biopsy and large loop excision of the specimens of cervix? *J Clin Pathol* 2001;54:650–651.
- Huang, H.J., Chang, T.C., Hong, J.H., Tseng, C.J., Chou, H.H., Huang, K.G., et al.:* Prognostic value of age and histologic type in neoadjuvant chemotherapy plus radical surgery for bulky (>= 4 cm) stage IB and IIA cervical carcinoma. *Int J Gynecol Cancer* 2003;13:204–211.
- Kristensen, G.B., Abeler, V.M., Risberg, B., Trop, C., Bryne, M.:* Tumor size, depth of invasion, and grading of the invasive tumor front are the main prognostic factors in early squamous cell cervical carcinoma. *Gynecol Oncol* 1999;74:245–251.
- McCluggage, W.G., Sumathi, V.P., McBride, H.A., Patterson, A.:* A panel of immunohistochemical stains, including carcinoembryonic antigen, vimentin, and estrogen receptor, aids the distinction between primary endometrial and endocervical adenocarcinomas. *Int J Gynecol Pathol* 2002;21:11–15.
- McCluggage, W.G.:* Immunohistochemistry as a diagnostic aid in cervical pathology. *Pathology* 2007;39:97–111.

Carcinome de l'endométrium

Ali, A., Black, D., Soslow, R. A.: Difficulties in assessing the depth of myometrial invasion in endometrial carcinoma. *Int J Gynecol Pathol* 2007;26:115–23.

Ayhan, A., Guvenal, T., Coskun, K., Basaran, M., Salman, M. C.: Survival and prognostic factors in patients with synchronous ovarian and endometrial cancers metastatic to the ovaries. *Eur J Gynaecol Oncol* 2003;24:171–4.

Carcanqui, M. L., Chambers, J. T.: Early pathologic stage clear cell carcinoma and uterine papillary serous carcinoma of the endometrium: comparison of clinicopathologic features and survival. *Int J Gynecol Pathol* 1995;14:30–8.

Fadare, O., Mariappan, M. R., Hileeto, D., Wang, S., McAlpine, J. N., Rimm, D. L.: Upstaging based solely on positive peritoneal washing does not affect outcome in endometrial cancer. *Mod Pathol* 2005;18:673–80.

Feeley, K. M., Wells, M.: Hormone replacement therapy and the endometrium. *J Clin Pathol* 2001;54:435–440.

Jacques, S. M., Qureshi, F., Ramirez, N. C., Malviya, V. K., Lawrence, W. C.: Tumors of the uterine isthmus: clinicopathologic features and immunohistochemical characterization of p53 expression and hormone receptors. *Int J Gynecol Pathol* 1997;16:38–44.

Kurman, R. J., Kaminski, P. F., Norris, H. J.: The behaviour of endometrial hyperplasia. A longterm study of «untreated» hyperplasia in 170 patients. *Cancer* 1985;56:403–12.

Lindauer, J., Fowler, J. M., Manolitsas, T. P., Copeland, L. J., Eaton, L. A., Ramirez, N. C., et al.: Is there a prognostic difference between depth of myometrial invasion and the tumor-free distance from the uterine serosa in endometrial cancer? *Gynecol Oncol* 2003;91:547–51.

Mariani, A., Webb, M. J., Keeney, G. L., Calori, G., Podratz, K. C.: Hematogenous dissemination in corpus cancer. *Gynecol Oncol* 2001;80:233–8.

Mariani, A., Webb, M. J., Keeney, G. L., Podratz, K. C.: Routes of lymphatic spread: a study of 112 consecutive patients with endometrial cancer. *Gynecol Oncol* 2001;81:100–4.

McCluggage, W. G.: A critical appraisal of the value of immunohistochemistry in diagnosis of uterine neoplasms. *Adv Anat Pathol* 2004;11:162–71.

McCluggage, W. G.: My approach to the interpretation of endometrial biopsies and curettings. *J Clin Pathol* 2006;59:801–812.

Nayar, A., Cross, P. A., Bulmer, J. N., Deen, S., El-Sherif, A.: Comparison of examination of the entire uterine cervix with routine cervical sampling in hysterectomy specimens from women with endometrial cancer. *J Clin Pathol* 2008;61:621–2.

Prat, J.: Prognostic parameters of endometrial carcinoma. *Hum Pathol* 2004;35:649–62.

Sato, R., Jobo, T., Kuramoto, H.: Parametrial spread is a prognostic factor in endometrial carcinoma. *Eur J Gynaecol Oncol* 2003;24:241–5.

Sherman, M. E., Bitterman, P., Rosenshein, N. B., Delgado, G., Kurman, R. J.: Uterine serous carcinoma. A morphologically diverse neoplasm with unifying clinicopathologic features. *Am J Surg Pathol* 1992;16:600–10.

Shutter, J., Wright, T. C. Jr.: Prevalence of underlying adenocarcinoma in women with atypical endometrial hyperplasia. *Int J Gynecol Pathol* 2005;24:313–18.

Silva, E. G., Deavers, M. T., Malpica, A.: Undifferentiated carcinoma of the endometrium: a review. *Pathology* 2007;39:134–8.

Tambouret, R., Clement, P. B., Young, R. H.: Endometrial endometrioid adenocarcinoma with a deceptive pattern of spread to the uterine cervix: a manifestation of stage IIb endometrial carcinoma liable to be misinterpreted as an independent carcinoma or a benign lesion. *Am J Surg Pathol* 2003;27:1080–8.

Watari, H., Todo, Y., Takeda, M., Ebina, Y., Yamamoto, R., Sakuragi, N.: Lymph-vascular space invasion and number of positive para-aortic node groups predict survival in node-positive patients with endometrial cancer. *Gynecol Oncol* 2005;96:651–7.

Williams, J. W., Hirschowitz, L.: Assessment of uterine wall thickness and position of the vascular plexus in the deep myometrium: implications for the measurement of depth of myometrial invasion of endometrial carcinomas. *Int J Gynecol Pathol* 2006;25:59–64.

Zaino, R. J., Kurman, R., Herbold, D., Gliedman, J., Bundy, B. N., Voet, R., et al.: The significance of squamous differentiation in endometrial carcinoma. Data from a Gynecologic Oncology Group study. *Cancer* 1991;68:2293–302.

Zaino, R. J., Kurman, R. J., Diana, K. L., Morrow, C. P.: The utility of the revised International Federation of Gynecology and Obstetrics histologic grading of endometrial adenocarcinoma using a defined nuclear grading system. A Gynecologic Oncology Group Study. *Cancer* 1995;75:81–6.

Tumeurs mixtes épithéliales-mésenchymateuses

Callister, M., Ramondetta, L. M., Jhingran, A., Burke, T. W., Eifel, P. J.: Malignant mixed Mullerian tumors of the uterus: analysis of patterns of failure, prognostic factors, and treatment outcome. *Int J Radiat Oncol Biol Phys* 2004;58:786–796.

Clement, P. B., Scully, R. E.: Mullerian adenosarcoma of the uterus: a clinicopathologic analysis of 100 cases with a review of the literature. *Hum Pathol* 1990;21:363–381.

Clement, P. B.: Mullerian adenosarcomas of the uterus with sarcomatous overgrowth. A clinicopathological analysis of 10 cases. *Am J Surg Pathol* 1989;13:28–38.

Dionigi, A., Oliva, E., Clement, P. B., Young, R. H.: Endometrial stromal nodules and endometrial stromal tumors with limited infiltration: a clinicopathologic study of 50 cases. *Am J Surg Pathol* 2002;26:567–581.

George E, Lillemoe TJ, Twiggs LB, Perrone T: Malignant mixed mullerian tumor versus high-grade endometrial carcinoma and aggressive variants of endometrial carcinoma: a comparative analysis of survival. *Int J Gynecol Pathol* 1995;14:39–44.

Krivak, T. C., Seidman, J. D., McBroom, J. W., MacKoul, P. J., Aye, L. M., Rose, G. S.: Uterine adenosarcoma with sarcomatous overgrowth versus uterine carcinosarcoma: comparison of treatment and survival. *Gynecol Obstet* 2001;83:89–94.

Longacre, T. A., Chung, M. H., Rouse, R. V., Hendrickson, M. R.: Atypical polypoid adenomyofibromas (atypical polypoid adenomyomas) of the uterus: a clinicopathologic study of 55 cases. *Am J Surg Pathol* 1996;20:1–20.

McCluggage, W. G.: Malignant biphasic uterine tumours: carcinosarcomas or metaplastic carcinomas? *J Clin Pathol* 2002;55: 321–325.

Silverberg, S. G., Major, F. J., Blessing, J. A., et al.: Carcinosarcoma (malignant mixed mesodermal tumor) of the uterus. A Gynecologic Oncology Group pathologic study of 203 cases. *Int J Gynecol Pathol* 1990;9:1–19.

Sreenan, J. J., Hart, W. R.: Carcinosarcomas of the female genital tract: a pathologic study of 29 metastatic tumors: further evidence for the dominant role of the epithelial component and the conversion theory of histogenesis. *Am J Surg Pathol* 1995;19:666–674.

Temkin, S. M., Hellmann, M., Lee, Y. C., Abulafia, O.: Early-stage carcinosarcoma of the uterus: the significance of lymph node count. *Int J Gynecol Cancer* 2007;17:215–219.

Zaloudek, C. J., Norris, H. J.: Adenofibroma and adenosarcoma of the uterus: a clinicopathologic study of 35 cases. *Cancer* 1981;48:354–366.

Tumeurs leiomyomateuses

- Bell, S. W., Kempson, R. L., Hendrickson, M. R.:* Problematic uterine smooth muscle neoplasms. A clinicopathologic study of 213 cases. *Am J Surg Pathol* 1994;18:535–558.
- Hart, W. R.:* Problematic uterine smooth muscle neoplasms. *Am J Surg Pathol* 1997;21:252–255.
- Jones, M. W., Norris, H. J.:* Clinicopathologic study of 28 uterine leiomyosarcomas with metastasis. *Int J Gynecol Pathol* 1995;14:243–249.
- King, M. E., Dickersin, G. R., Scully, R. E.:* Myxoid leiomyosarcoma of the uterus. A report of six cases. *Am J Surg Pathol* 1982;6:589–598.
- Oliva, E., Wang, W. L., Branton, P., et al:* Expression of melanocytic («PEComa») markers in smooth muscle tumors of the uterus: an immunohistochemical analysis of 86 cases. *Lab Invest* 2006;86(suppl):191A.
- Oliva, E., Nielsen, G. P., Clement, P. B., Young, R. H., Scully, R. E.:* Epithelioid smooth muscle tumors of the uterus. A clinicopathologic analysis of 80 cases. *Lab Invest* 1997;76:107A.
- Prayson, R. A., Hart, W. R.:* Mitotically active leiomyomas of the uterus. *Am J Clin Pathol* 1992;97:14–20.

Tumeurs du stroma endometrial

- Baker, P., Oliva, E.:* Endometrial stromal tumours of the uterus: a practical approach using conventional morphology and ancillary techniques. *J Clin Pathol* 2007;60:235–243.
- Chang, K. L., Crabtree, G. S., LimTan, S. K., Kempson, R. L., Hendrickson, M. R.:* Primary uterine endometrial stromal neoplasms. A clinicopathologic study of 117 cases. *Am J Surg Pathol* 1990;14:415–438.
- Clement, P. B.:* The pathology of uterine smooth muscle tumors and mixed endometrial stromal-smooth muscle tumors: a selective review with emphasis on recent advances. *Int J Gynecol Pathol* 2000;19:39–55.
- Dionigi, A., Oliva, E., Clement, P. B., Young, R. H.:* Endometrial stromal nodules and endometrial stromal tumors with limited infiltration: a clinicopathologic study of 50 cases. *Am J Surg Pathol* 2002;26:567–581.
- Kempson, R. L., Hendrickson, M. R.:* Smooth muscle, endometrial stromal, and mixed Mullerian tumors of the uterus. *Mod Pathol* 2000;13:328–342.
- McCluggage, W. G.:* A critical appraisal of the value of immunohistochemistry in diagnosis of uterine neoplasms. *Adv Anat Pathol* 2004;11:162–171.
- Nucci, M. R., O'Connell J. T., Huettner, P. C., Cviko, A., Sun, D., Quade, B. J.:* h-Caldesmon expression effectively distinguishes endometrial stromal tumors from uterine smooth muscle tumors. *Am J Surg Pathol* 2001;25:455–463.
- Oliva, E., Clement, P. B., Young, R. H.:* Endometrial stromal tumors: an update on a group of tumors with a protean phenotype. *Adv Anat Pathol* 2000;7:257–281.
- Oliva, E., Young, R. H., Clement, P. B., Scully, R. E.:* Myxoid and fibrous endometrial stromal tumors of the uterus: a report of 10 cases. *Int J Gynecol Pathol* 1999;18:310–319.
- Yilmaz, A., Rush, D. S., Soslow, R. A.:* Endometrial stromal sarcomas with unusual histologic features? A report of 24 primary and metastatic tumors emphasizing fibroblastic and smooth muscle differentiation. *Am J Surg Pathol* 2002;26:1142–1150.

H.A. Lehr (Traduction française: C.Y. Genton)

Sein

Renseignements cliniques

- Date et heure du prélèvement (de réception de tissu frais pour cryoconservation)
- Localisation (sein droit/gauche: quadrant, région **rétro-mamelonnaire**, extension axillaire)
- Type de prélèvement (biopsie à l'aiguille 18G, Mammotome 11G, tumorectomie, mastectomie simple, mastectomie selon Pathey)
- Orientation du prélèvement par fils, clips, encres, harpon (schéma)
- Informations concernant le diagnostic (mammographie de dépistage, autopalpation, etc.)
- Résultat d'imagerie, incl. classification BI-RADS (I–V)
- Résultats d'examens histologiques et cytologiques antérieurs
- Informations concernant l'aspect macroscopique (peau d'orange, etc.)
- Questions spécifiques
- Dangers d'infection connus (hépatite virale, HIV, etc.)
- Pour faciliter la communication entre pathologistes et cliniciens, un formulaire spécifiquement destiné aux prélèvements mammaires est recommandé (exemple ci-dessous)

superior = kranial	
lateral	medial
inferior = kaudal	lateral
anterior = ventral	anterior = ventral
posterior = dorsal	posterior = dorsal

Bitte immer Markierung der Orientierungsrichtungen durch Klinik	
mamillennah	= 2 kurze Fäden = <input type="checkbox"/>
anterior zur Haut hin	= 2 lange Fäden = <input type="checkbox"/> <small>(kann bei anhaftender Hautspindel weggelassen werden)</small>
bei 12 Uhr	= 1 langer Faden = <input type="checkbox"/>
Faszie dorsal miterfasst?	ja <input type="checkbox"/> nein <input type="checkbox"/>
Pektoralismuskulatur miterfasst?	ja <input type="checkbox"/> nein <input type="checkbox"/>

Macroscopie

- Type de matériel (biopsie à l'aiguille 18G, biopsie sous vacuum, tumorectomie, segmentectomie, mastectomie),
- État de fixation: frais, fixé

Pour biopsies à l'aiguille et biopsie sous vacuum

- Nombre de fragments
- Taille des fragments
- Couleur
- Consistance

Pour tumorectomie, segmentectomie, mastectomie

- Taille en 3 dimensions (en cm)
- Poids (notamment pour des réductions mammaires)
- Surface (intacte, encapsulée, incisée, déchiquetée, etc.)
- Couleur, consistance
- Orientation (clips, fils, harpon, etc.), documentation sur schéma ou photo macro
- Encrage de la surface de différentes couleurs (orientation), documentation sur schéma ou photo macro
- Aspect sur tranches de section, photo macro
- Relation d'une tumeur macroscopiquement visible avec les tranches de section
- Documentation d'un ancien site de biopsie/tumorectomie (hémorragie, nécrose, cavité, etc.)

Prise en charge Pour biopsies à l'aiguille et biopsies sous vacuum

- Refuser de faire un examen extemporané
- Fixation au moins 6h dans du formol tamponné 4 % (autrement risque de résultats faux-positifs pour Her2/neu)
- inclusion d'une ou plusieurs biopsies dans une cassette, sous gaze si nécessaire
- 3 profondeurs avec 2–3 coupes sériées en coloration H&E, avec lames blanches intermittentes (optionnel) pour éventuelle immunohistochimie
- Radiographie des blocs pour identifier des microcalcifications, si elles ne sont pas détectées sur les premières profondeurs

Pour tumorectomie, segmentectomie, mastectomie

- Idéalement, le tissu est reçu frais pour permettre une cryoconservation de la tumeur. Documenter un prélèvement pour cryoconservation dans le rapport, ainsi que sa destination (banque de tissus, projet de recherche, étude clinique, u-PA, PAI, etc.)
- Refuser un diagnostic de malignité par examen extemporané
- Des demandes de vérification de la relation de la tumeur par rapport aux tranches de section lors d'un extemporané peuvent normalement être adressées macroscopiquement (après encrage de la pièce et incision en tranches de 1–1,5 cm). Un examen histologique est effectué exceptionnellement

- Le matériel doit être décrit, photographié, encré (cf. macroscopie), et coupé en tranches fines (1–1,5 cm max.) pour garantir une fixation optimale. Ceci peut être fait de manière à ce que les tranches restent attachées à un «pont tissulaire», comme le dos d'un livre. Alternativement, les tranches complètement séparées peuvent être fixées sur polystyrène (avantage: fixation optimale, bonne photodocumentation: désavantage: nécessite plus de temps, plus de place, plus de formol)
- Fixation des tumorectomies et mastectomies selon taille, au minimum durant 6–8h, au maximum 48h, attention week-end)
- Documentation des prélèvements (blocs) sur schéma/photo macro
- Échantillonnage:
 - Pour tumorectomies ou segmentectomies avec tumeur macroscopiquement visible ou palpable: inclure 1 bloc par cm de diamètre tumoral, inclure la relation de la tumeur avec les tranches de section si elles sont proches (1 cm ou moins). Inclure toutes les 6 tranches de section principales (12h, 3h, 6h, 9h, en profondeur, et au niveau superficiel)
 - Pour tumorectomies ou segmentectomies sans tumeur macroscopiquement visible ou palpable: inclure la pièce en totalité (dans un premier temps) et bien documenter l'orientation des blocs sur un schéma ou photo
 - Pour mastectomies: échantillonner la tumeur avec sa relation aux tranches de section les plus proches et le mamelon, échantillonner la cavité d'une ancienne tumorectomie (si présente), échantillonner le mamelon et au minimum un bloc par quadrant. Chercher et inclure des ganglions lymphatiques dans la graisse de l'extension axillaire de la mastectomie selon Pathey
 - Pour mastectomies après chimiothérapie néoadjuvante: échantillonner la tumeur si macroscopiquement visible avec sa relation aux tranches de section les plus proches et le mamelon, échantillonner le mamelon et au minimum un bloc par quadrant. Si plus de tumeur visible, photodocumenter les tranches et échantillonner largement la région dans laquelle se trouvait la tumeur avant chimiothérapie (orientation par le clinicien ou par clip, hémorragie, cicatrice, documentation sur schéma). Chercher et inclure des ganglions lymphatiques dans la graisse de l'extension axillaire de la mastectomie
 - Pour évidement axillaire: documenter le nombre de ganglions. Les ganglions plus grands que 0,7 cm sont coupés en deux et inclus in toto. Les ganglions plus petits peuvent être inclus à plusieurs dans une cassette
 - Pour tumorectomie pour découverte mammographique de microcalcifications (normalement avec harpon), attacher une copie de la radiographie à la pièce (obligatoire): inclusion complète de la pièce jusqu'à une taille de 5–7 cm: documentation des blocs sur un schéma ou photo. Si possible, radiographie des tranches. Alternativement, inclusion de la pièce en coupes larges (si le laboratoire le maîtrise). Si des microcalcifications (de 100 µm au minimum) ne sont pas trouvées sur les coupes histologiques, effectuer des radiographies des blocs et effectuer des coupes en profondeur des blocs sélectionnés (calcifications sous 100 µm ne sont pas visibles radiologiquement et ne peuvent donc pas correspondre aux calcifications identifiées par mammographie)

- Pour résections ABBI «advances breast biopsy instrumentation system» (opération ambulatoire avec résection des microcalcifications suspectes avec une canule de 2 cm de diamètre): orienter selon repères et inclure en totalité dans des tranches de 0,3–0,4 cm

Ganglion sentinelle:

- Pour techniquer les ganglions sentinelles, le groupe de travail pathologie mammaire de la SSPATH propose de suivre le protocole établi lors de l'étude 23–1 de l'IBCSG (cf. ci-dessous). Les guidelines (=recommandations) actuelles spécifient que le but de l'examen de ganglions sentinelles est de détecter des métastases (>0,2 cm) et qu'une détection de micrométastases (0,02–0,2 cm) est souhaitée. Le but n'est pas de détecter des sous-micro-métastases/cellules tumorales isolées (<0,2 cm)

Protokoll

1. Les ganglions avec un diamètre de moins de 0,5 cm sont inclus en totalité
2. Les ganglions entre 0,5 et 0,7 cm sont coupés en deux dans leur axe longitudinal et inclus en totalité dans une cassette
3. Les ganglions de >0,7 cm sont inclus en totalité dans une cassette en tranches de 0,2–0,3 cm

Variante A

- 4A Examen extemporané: une coupe avec coloration H&E ou empreinte par moitié de ganglion/par tranche de 0,2–0,3 cm
- 5A Communication du résultat, pas de profondeurs lors de l'examen extemporané
- 6A Fixation du matériel restant au formol tamponné (4 %). Si une métastase a été détectée lors de l'examen extemporané, seule une coupe H&E est effectuée à partir du matériel fixé – autrement continuer avec 7A–10A
- 7A Le ganglion sentinelle est techniqué sur de multiples profondeurs en totalité, avec une distance entre les profondeurs de 200 µm. Pour chaque profondeur, une coupe avec coloration H&E et 3 lames blanches sont coupées
- 8A Les colorations H&E sont examinées pour détecter des métastases
- 9A Si une métastase est détectée, pas d'examen immunohistochimique
- 10A Si une métastase n'est pas détectée, immunohistochimie optionnelle avec anticorps anti-cytokératine selon décision du pathologiste

Variante B

- 4B pas d'examen extemporané
- 5B fixation du tissu au formol tamponné (4 %)
- 6B Une coupe avec coloration H&E est examinée. En cas de métastase, pas d'immunohistochimie, autrement continuer avec 7A–10A

Rédaction du rapport

Biopsie à l'aiguille/Mammotome

- Localisation (sein droit/gauche, quadrant, région rétro-mamelonnaire)
- Type de biopsie (à l'aiguille 18G, par Mammotome 11–14G)
- Type histologique de la tumeur selon OMS, et optionnel le type moléculaire, notamment le sous-type basal-like
- Grade histopronostique G1–G3 selon Scarff, Bloom & Richardson (modif. nach Elston & Ellis, 2006): mentionner le score entre parenthèses si cette information n'est pas incluse dans la description histologique (par. ex. score 1+2+2=5 selon Elston & Ellis). Tous les carcinomes sont gradés, inclus les carcinomes lobulaires.
- Expression des récepteurs pour les oestrogènes et la progestérone (par immunohistochimie, donner résultat en % des cellules tumorales, cf. chapitre 5)
- Surexpression de Her2/neu par immunohistochimie et/ou amplification du gène par hybridation selon standards (score 0 et 1+= pas de surexpression, score 2+ = résultat ambigu, vérifier pas hybridation, 3+= surexpression, cf. chapitre 5).
- Prolifération par l'index d'immunomarquage par MIB-1 (% de cellules tumorales positives)
- Microcalcifications (oui/non). Si oui, décrire les calcifications et leur relation avec les modifications histologiques (les calcifications de type Weddelite sont mieux visibles en lumière polarisée). Il est recommandé de commencer le rapport avec: «microcalcifications identifiées, associées à des foyers (par ex. d'adénose sclérosante) ...»
- Carcinome in situ (oui/non). Si oui, donner le type selon OMS (canalaire in situ vs. néoplasie lobulaire), l'architecture (solide, cribriforme, papillaire, micro-papillaire, etc.), le grade nucléaire (bas, intermédiaire, haut), la présence oui/non de comédonécrose, et l'association oui/non à des calcifications
- Classification B. Selon la conférence consensuelle «biopsies minimalement invasives MiBB» (www.senologie.ch/konsensus2008/koechli_et_al_konsensus_mibb08.pdf) la Suisse a adopté la classification B et le groupe de travail pathologie mammaire de la SGPath propose de l'utiliser:

Classification B

- B1: B1a: Matériel insuffisant pour diagnostic (artéfacts)
B1b: Tissu normal
- B2: Benigne
Par. ex. modifications fibro-cystiques (ne pas utiliser le diagnostic «mastopathie fibro-kystique»), fibro-adénome, adénose sclérosante, mastite péricanalaire
- B3: Benigne, mais avec un potentiel de malignité inconnu
Par. ex. prolifération épithéliale intracanalaire atypique (ADH) qui ne peut pas être diagnostiquée définitivement sur la biopsie (une ADH peut être classée B4 selon extension et degré d'atypie), LIN1, LIN2, lésion papillaire (peut être classée comme B4 si suspicion de carcinome papillaire in situ), cicatrice radiaire, lésion sclérosante complexe, suspicion de tumeur phyllode

- B4: Suspicion de malignité:
Lésion probablement maligne, mais dont le diagnostic définitif n'est pas possible à cause de problèmes techniques (par ex. ADH de taille et d'atypie marquée)
- B5: Maligne
B5a= Carcinome in situ (canalaire ou LIN3)
B5b= Carcinome mammaire invasif
B5c= Carcinome mammaire probablement invasif
B5d= Tumeur maligne d'origine extra-mammaire

Pour une Tumorectomie/mastectomie pour carcinome invasif

- Localisation (sein droit/gauche, quadrant, région rétro-mamelonnaire)
- Type de prélèvement (tumorectomie, mastectomie, autre)
- Type histologique de la tumeur selon l'OMS, et optionnel le type moléculaire, notamment le sous-type basal-like
- Grade histopronostique G1–G3 selon Scarff, Bloom & Richardson (modif. selon Elston & Ellis): mentionner le score entre parenthèses si cette information n'est pas incluse séparément dans la description histologique)
- Taille tumorale (si nécessaire, intégrer la taille selon imagerie clinique et la taille macroscopique, car la fixation peut réduire la taille d'un carcinome), donner taille du plus grand foyer de carcinome invasif et séparément du carcinome invasif incluant le carcinome in situ péri-tumoral. Si la taille a été caculée sur la base d'une reconstruction de lames/blocs, ceci devrait être mentionné dans le rapport (par ex. «taille du carcinome: 2,2 cm, selon reconstruction de coupes»)
- Foyer solitaire vs. multiple (nombre et taille de foyers de carcinome invasif séparés)
- Localisation de la lésion dans la mastectomie (quadrant, région rétro-mamelonnaire)
- Présence d'invasion de vaisseaux sanguins et/ou lymphatiques (éviter la terminologie «suspicion de...»): en cas de doute: immunohistochimie (CD34, CD31, D2-40, facteur VIII). Mentionner une invasion vasculaire péri-tumorale extensive, si présente
- Expression des récepteurs pour les oestrogènes et la progestérone (par immunohistochimie, donner résultat en % des cellules tumorales, cf. chapitre 5)
- Surexpression de Her2/*neu* par immunohistochimie et/ou amplification du gène par hybridation selon standards (score 0 et 1 += pas de surexpression, score 2 += résultat ambigu, vérifier pas hybridation, 3 += surexpression, cf. chapitre 5)
- Prolifération par l'index d'immunomarquage par MIB1 (% de cellules tumorales positives)
- Tranches de section: utiliser une terminologie standardisée, non-ambiguë, qui est comprise par les cliniciens (profond, superficiel, 12 h, 3 h, 6 h, 9 h), éviter des termes ambigus (médial, latéral, central, intérieur, supérieur, inférieur). En cas d'atteinte tumorale des tranches de section, indiquer exactement où se trouve cet endroit, si l'atteinte des tranches est focale ou extensive (en mm et si la tranche est atteinte par le carcinome invasif ou le carcinome in situ. En cas

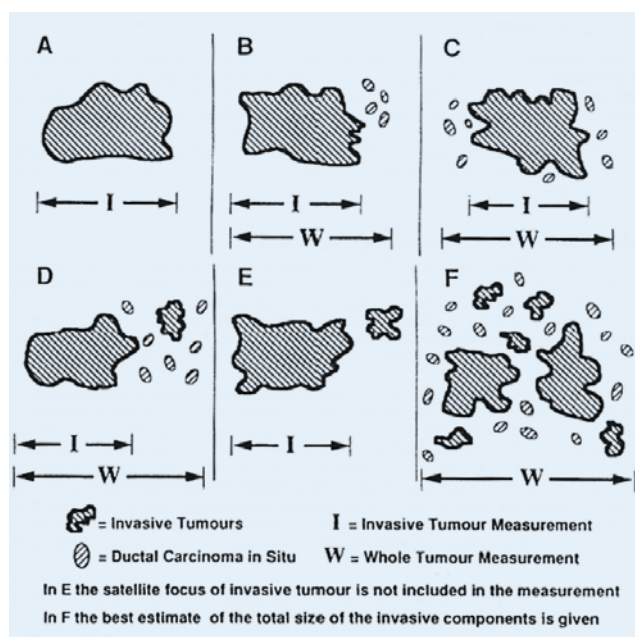
se plusieurs foyers tumoraux séparés, il faut indiquer séparément pour chaque foyer sa taille et sa relations avec les tranches de section. En cas de tranches de section négatives, indiquer la distance exacte entre les tranches (profond, superficiel, 12h, 3h, 6h, 9h) et le carcinome invasif et in situ (ne pas utiliser «tranche de section au ras» sans indication de la distance en cm). Actuellement, il n'existe pas de consensus quant à quelle distance entre carcinome et tranche de section est considérée suffisante pour appeler une tranche de section négative, proche, ou positive. En l'absence d'une base de données fiable, une distance de 0,1 cm est actuellement recommandée dans les recommandations S3 pour le carcinome invasif et 0,5 cm pour le carcinome in situ. Contrairement aux recommandations antérieures, une distance de 0,5 cm est également recommandée pour le carcinome avec composante extensive in situ (EIC, >25 %). En direction de la face profonde (*m. pectoralis*), une distance de moins de 0,1 cm et 0,5 cm est acceptable, pour autant que les tranches de section soient microscopiquement saines (R0) (Lebeau, 2008)

- Atteinte des ganglions lymphatiques: nombre de ganglions métastatiques et nombre de ganglions identifiés, dépassement capsulaire, extension *per continuitatem* (tumeur de conglomération). Une métastase de moins de 0,2 cm est appelée une micrométastase (pN1mi) et une métastase sous forme d'amas tumoraux de moins de 0,02 cm ou sous forme de cellules tumorales isolées (moins de 200 cellules tumorales sur une seule profondeur) est appelée sous-micrométastase/cellules tumorales isolées et classées N0i+ (cf. introduction de l'édition 2009 de la classification TNM)
- Si présence d'un carcinome in situ, donner le type selon l'OMS (canalaire in situ vs. LIN3), le pourcentage du carcinome invasif (in situ extensif, si >25 %), la localisation interne ou en périphérie du carcinome invasif, la taille approximative, notamment en cas de carcinome in situ extensif, l'architecture (solide, cribriforme, papillaire, micropapillaire, comédo, etc.), le grade nucléaire (bas, intermédiaire, haut), la présence de nécrose (pas de nécrose, nécrose focale, comédonécrose), une association à des calcifications, et la relation par rapport aux tranches de section. Si on trouve une composante in situ notable avec le carcinome invasif, il est judicieux d'inclure le reste du tissu, idéalement en totalité, pour obtenir une meilleure idée de l'extension de la composante in situ au sein de la pièce de résection et sa relation avec les tranches de section
- Derme et mamelon (maladie de Paget, infiltration du derme par le carcinome principal ou par un satellite, ulcération, embolus tumoraux dans les vaisseaux lymphatiques d'origine cutanée)
- Si présence de musculature striée, indiquer si elle est infiltrée par le carcinome.
- Tissu mammaire péri-tumoral (LIN1, LIN2, fibroadénome fortuit, métaplasie apocrine, métaplasie cylindrique, modifications fibro-kystiques, etc.)
- Classification TNM
- Classification R (optionnel, selon la dernière édition de la classification TNM de l'UICC (2009), la classification R peut être utilisée dans un rapport histopathologique pour indiquer l'absence de tumeur dans les tranches de section d'une pièce opératoire. Il est important de clarifier cette utilisation loco-régionale avec les cliniciens. La classification R peut servir à résumer la situation complexe des

tranches de sections d'une pièce principale par rapport aux recoupes et elle rend le chirurgien attentif à une situation ambiguë des tranches de section (Rx)

Pour une tumorectomie, segmentectomie, mastectomie pour carcinome in situ

- Localisation (sein droit/gauche, quadrant, région rétro-mamelonnaire)
- Type de prélèvement (tumorectomie, mastectomie)
- Type selon l'OMS (canalaire in situ vs LIN3)
- Taille (en cm, macroscopie et/ou après reconstruction des coupes)
- Localisation dans la mastectomie (quadrant, région rétro-mamelonnaire)
- Architecture (solide, cribriforme, papillaire, micropapillaire, comédo),
- Grade nucléaire, selon *Consensus committee recommendations (Cancer 1997:80:1798-1802)*
 - Bas grade = aspect monomorphe, taille des noyaux 1-2× d'un globule rouge, chromatine diffuse, rares mitoses et nucléoles, polarisation des cellules
 - Haut grade = aspect pléomorphe des noyaux, taille >2,5× d'un érythrocyte, irrégularité de la chromatine, multiples nucléoles proéminents, mitoses peuvent être fréquentes
 - Grade intermédiaire = (ni bas grade, ni haut grade)
- Comedonécrose oui/non
- L'association à des calcifications oui/non
- Distance vers les tranches de section (cf. chapitre carcinome invasif)
- Derme et mamelon (par ex. maladie de Paget)
- Tissu mammaire péri-tumoral (fibroadénome, métaplasie apocrine, métaplasie cylindrique, modifications fibro-kystiques, atrophie, etc.)
- Classification TNM

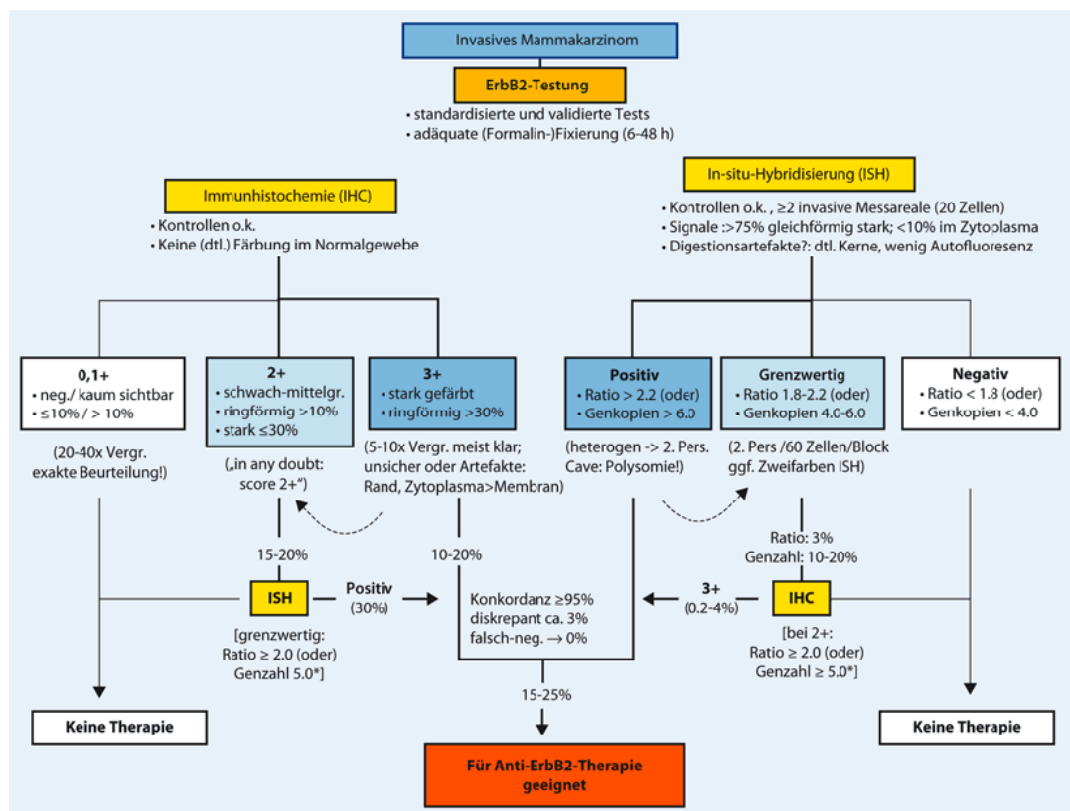


Aide technique pour mesurer la taille d'un carcinome, notamment quand on trouve plusieurs foyers séparés de carcinome invasifs et/ou une composante in situ (Schéma reproduit selon: Wells, C. A.: *Quality assurance guidelines for pathology*, in: Perry, N. et al., Eds: *European guidelines for quality assurance in breast cancer screening and diagnosis*, 4th Ed., 2006, p. 285)

Immunohistochemie et pathologie moléculaire

Récepteurs hormonaux

Selon les guidelines (= recommandation) internationales, la détermination de l'expression des récepteurs pour les oestrogènes et la progestérone est obligatoire dans tous les carcinomes du sein, invasifs et in situ. En cas de multiples foyers de carcinome invasif, effectuer l'immunomarquage sur le plus grand foyer seulement, sauf si les différents foyers diffèrent morphologiquement (Lester et al., 2009). Selon une décision du groupe de travail pathologie mammaire de la SGPath, il suffit d'estimer le pourcentage des cellules tumorales positives aux récepteurs. Selon le consensus de St. Gall, toute réaction immunohistochimique devrait être considérée comme étant un résultat positif pour une thérapie adjuvante, bien que l'ASCO ait formulé un cut-off de 1%. Selon les guidelines S3 (Lebeau, 2008) et la décision du groupe de travail pathologie mammaire de la SGPath, l'analyse des facteurs pronostiques et prédictifs (notamment des récepteurs hormonaux), devrait se faire sur le matériel biopsique (qui est mieux fixé et mieux conservé). En cas de négativité du résultat sur la biopsie, une répétition de l'immunohistochimie pourrait se faire sur la pièce de tumorectomie pour détecter une potentielle hétérogénéité. A cause de l'influence de la fixation au formol, un contrôle interne (tissu mammaire nonnéoplasique) est préféré à un contrôle externe (carcinome mammaire récepteur-positif sur la même lame). Un système de contrôle interne et la participation dans des cercles de contrôle externe (par ex. QuIP, UK_NEQAS (www.ukneqasicc.ucl.ac.uk/mod3.shtml)) sont fortement recommandés (Dowsett et al., 2007).



Testalgorithmus zur Her2/neu Testung, aus: Rüschoff et al., 2009, mit freundlicher Genehmigung des Autors.

Her2/neu:

(Ces guidelines (= recommandations) incluent les points clefs du document «recommandations» pour l'étude de Her2/neu du carcinome mammaire du groupe de travail gynécopathologie et pathologie mammaire de la SGPPath, 2009).

Comme mentionné ci-dessus pour les récepteurs hormonaux, l'analyse der Her2/neu devrait se faire sur le matériel biopsique (qui est mieux fixé et mieux conservé). En cas de négativité du résultat sur la biopsie, une répétition de l'immunohistochimie pourrait se faire sur la pièce de tumorectomie pour détecter une potentielle hétérogénéité. Les lames blanches ne devraient plus être utilisées après un délai de 6 semaines. Il est recommandé de suivre le consensus pour la détermination du status d'expression/amplification de Her2/neu (Wolff *et al.*, 2007), en utilisant soit (I) une combinaison d'immunohistochimie avec confirmation par hybridation en cas de résultat ambigu (score 2+) ou (II) une approche hybridation primaire pour tous les carcinomes (cf. schéma: algorithme d'analyse de Her2/neu selon Rüschoff *et al.*, 2009).

Il est recommandé d'utiliser des tests standardisés, qui ont été validés par le FDA ou bien le pendant Européen CE IVD. Les kits sont préférables aux propres «bricos» et les test automatisés aux approches manuelles.

En immunohistochimie, seul un marquage membranaire peut être considéré positif, le cut-off étant fixé à 30 % des cellules tumorales. En hybridation, le nombre de signaux **centromériques** et de Her2/neu doit être documenté pour au moins 60 noyaux tumoraux (3 régions de 20 noyaux) dans la région invasive du carcinome. Une documentation du résultat est obligatoire (photo ou score sheet). Le résultat est rendu selon les guidelines (Wolff *et al.*, 2007): négatif (relation Her2/centromère 1-1,8), ambigu (1,8-2,2) et positif (>2,2). Attention aux polysomies du chromosome 17. Six copies ou plus sont considérées comme un résultat positifs et posent donc l'indication pour un traitement par herceptine. Quatre à 6 copies constituent un résultat ambigu qui doit être vérifié par immunohistochimie. Chaque résultat ambigu par un test devrait par principe être vérifié par l'autre test (ISH par IHC, IHC par ISH).

Contrôle de qualité de Her2/neu: Il est fortement recommandé de suivre des guidelines (SOP) et de respecter les nombres minimaux de cas (>250 cas/année pour immunohistochimie et >100 cas/année pour ISH). Pour les études immunohistochimiques, un contrôle positif devrait être placé sur chaque lame, sous forme d'un cas positif (3+) ou sous forme de TMA/lignes cellulaires. Il est indispensable d'établir un système de contrôle de qualité interne (concordance >95 % pour la comparaison IHC et ISH et pour la comparaison biopsie vs. pièce opératoire) et de participer régulièrement à des cercles de contrôle de qualité externe (par ex. QuIP ou UK_NEQAS (www.ukneqasicc.ucl.ac.uk/mod3.shtml)).

Dans un rapport sur un statu de Her2/neu, les informations suivantes doivent être fournies: dans la description microscopique: (I) le bloc et son origine (nom du laboratoire externe en cas de consultation), (II) le kit utilisé (et si ce kit a été validé par FDA et/ou CE IVD (III) le score et (IV) les contrôles internes et externes régulièrement pratiqués dans le laboratoire. Dans le diagnostic, il faut mentionner (I) origine et le type de l'échantillon, (II) le bloc, (III) le type histologique du carcinome, (IV) le test utilisé (V) le résultat du test (inclus le score). Dans un commentaire on peut mentionner des explications spécifiques ou annoncer des tests supplémentaires (par.

ex. ISH en cas de résultat immunohistochimique ambigu), En cas d'hétérogénéité intratumorale, il faut mentionner le pourcentage du carcinome est amplifié/surexprimé et si s'agit d'une différenciation histologique différente du carcinome non-amplifié/ nonsurexprimé. En cas d'hétérogénéité établie sur le matériel biopsique, il faudrait annoncer que le test devrait se refaire sur la pièce de tumorectomie (*Vance et al., 2010*). A ce moment, on ne sait pas encore ce que cette hétérogénéité implique pour un traitement par herceptine, mais pour cette raison, il faudrait les identifier et documenter (*Vance et al., 2010*).

MIB-1: Selon les recommandations de St.Gall 2009, MIB-1 devrait être déterminé sur tous les nouveaux cancers parallèlement à la détermination des récepteurs hormonaux et de Her2/*neu*. MIB-1 est analysé dans plusieurs régions représentatives en périphérie du carcinome invasif (ne pas compter dans les hot-spots), soit en comptant le nombre de cellules MIB-1 positives (parmi 500–2000 cellules tumorales), soit en estimant approximativement le pourcentage de cellules MIB-1 positives. Il existe actuellement un consensus que tout noyau, même très légèrement immunomarcué, devrait être considéré positif (G. Viola, communiqué lors d'un workshop sur la standardisation de MIB-1 en Janvier 2010 à Zurich). L'utilisation de cut-offs n'est pas recommandée.

Autres marqueurs pronostiques/prédictifs: Actuellement, il n'existe aucune recommandation officielle pour déterminer en diagnostic de routine d'autres marqueurs pronostiques ou prédictifs (*Harris et al., 2007*).

Rapports types

Sein droit, QSE, biopsie à l'aiguille 18G: **carcinome canalaire invasif**

- De grade histopronostique 1 (score $1+2+1=4$ selon Elston et Ellis, sous réserve d'échantillonnage)
- Dans deux des trois biopsies
- Exprimant les récepteurs pour les oestrogènes (80 %) et pour la progestérone (60 %)
- Sans évidence de surexpression de Her2/*neu* (score 1+, par immunohistochimie)
- Prolifération par l'index d'immunomarcage par MIB-1 (5 %)
- Fragment microscopique d'un carcinome canalaire in situ, de bas grade nucléaire, d'architecture cribriforme, sans nécrose, associé à des microcalcifications

Classification B: **B5b**

Sein gauche, QII, tumorectomie (3×6×5 cm): **carcinome canalaire invasif**

- De grade histopronostique 3 (score $3+2+3=8$ selon Elston & Ellis)
- 1,3 cm de taille maximale
- Réséqué en totalité, avec une distance minimale vers la tranche de section à 9 h de 0,5 cm et plus de 1 cm vers toutes les autres tranches de section
- Sans évidence d'expression des récepteurs pour les oestrogènes (0 %, avec contrôles internes positifs) et pour la progestérone (0 %, avec contrôles internes positifs)

- Montrant une forte surexpression de Her2/*neu* (score 3+, par immunohistochimie)
- Prolifération par l'index d'immunomarquage par MIB-1 (45 %)
- Sans évidence d'invasion lympho-vasculaire péri-tumorale
- Absence de carcinome in situ
- Tissu mammaire nontumoral avec kystes et foyers de métaplasie apocrine et d'hyperplasie simple

Classification TNM (2009): **pT1c, pNx, pV0, pL0, pMx, G3** (score 8 selon Elston & Ellis), **R0**

Sein droit, mastectomie selon Pathey

Résidu de carcinome canalaire invasif

- De grade histopronostique 2 (score 2+2+2=6 selon Elston & Ellis)
- Avoisinant l'ancien site de tumorectomie, coté 6 h (cf. H09100000)
- 0,2 cm de taille maximale (s'ajoutant au carcinome invasif de 1,3 cm dans la tumorectomie)
- Réséqué en totalité, avec une distance supracentimétrique vers toutes les tranches de section chirurgicales
- Expriment les récepteurs pour les oestrogènes (100 %), mais pas pour la progestérone (0 %, avec des contrôles internes positifs, cf. H091000000)
- Sans évidence de surexpression de Her2/*neu* (score 1+, cf. H091000000)
- Importante inflammation chronique résorptive au niveau de l'ancien site de tumorectomie
- Dans l'extension axillaire 13 ganglions lymphatiques, dont un avec une métastase du carcinome, sans dépassement capsulaire (1/13)
- Le tissu mammaire non-tumoral avec importante atrophie
- Peau et mamelon sans lésion, en particulier sans maladie de Paget

Classification TNM (2009, avec H091000000):

pT1c, pN1a (1/13), pMx, pV0, pL0, G2 (score 6 selon Elston & Ellis), **R0**

Checklist

- Localisation (sein droit, gauche, quadrant, région rétro-mamelonnaire)
- Type de prélèvement
 - Biopsie
 - Tumorectomie
 - Mastectomie
- Type histologique de la tumeur selon l'OMS
- Grade histopronostique G1–G3 selon Scarff, Bloom & Richardson (modif. nach Elston & Ellis):
- Taille tumorale (en cm), tumeur invasive et tumeur invasive plus carcinome in situ pérítumoral
- Présence d'invasion de vaisseaux sanguins et/ou lymphatiques
- Expression des récepteurs pour les oestrogènes et la progestérone
- Surexpression de Her2/*neu* par immunohistochimie et/ou amplification du gène par hybridation
- Prolifération par l'index d'immunomarquage par MIB-1 (%)
- Pour carcinome in situ: architecture, grade nucléaire, taille (% de l'invasion), comédonécrose
- Calcifications (focales, extensives, association avec carcinome invasif, in situ, autres lésions, corrélation avec radiographie)
- Derme, mamelon (atteinte, maladie de Paget, ulcération, lymphangio-invasion extensive)
- Tranche de section (atteinte, par carcinome invasif, in situ, focal, extensif, localisation exacte, en cas de TS négatives, donner distance du carcinome in situ et invasif en cm)
- Ganglions lymphatiques (nombre atteint, nombre total, taille des métastases, dépassement capsulaire)
- Status du tissu mammaire nonnéoplasique (atrophie, kystes, etc.)
- Classification pTNM (P,N,M,V,L,G,R)

Littérature

- Wolff, A. C., Hammond, M. E., Schwartz, J. N., et al.: American Society of Clinical Oncology/ College of American Pathologists Guideline Recommendations for Human Epidermal Growth Factor Receptor 2 Testing in Breast Cancer. *Arch Pathol Lab Med.* 2007; 131: 18–43.
- Lebeau, A.: Zwei S3-Leitlinien zum Mammakarzinom überarbeitet: Was gibt es Neues, *pathologie.de* 1/08, <http://senologie.org>.
- Lidgren, M., Jönsson, B., Rehnberg, C., et al.: 2008. Cost-effectiveness of HER2 testing and 1-year adjuvant trastuzumab therapy for early breast cancer. *Ann Oncol* 19: 487–95.
- Dowsett, M., Hanby, A. M., Laing, R., Walker, R.: National HER2 Consultation Steering Group. 2007. HER2 testing in the UK: consensus from a national consultation. *J Clin Pathol.* 60:685–9; <http://www.ukneqasicc.ucl.ac.uk/modules.shtml>.
- Lester, S. C., Bose, S., Chen, Y.Y., Connolly, J. L., de Baca, M. E., Fitzgibbons, P. L., Hayes, D. F., Kleer, C., O'Malley, F. P., Page, D. L., Smith, B. L., Tan, L. K., Weaver, D. L., Winer, E.: Members of the Cancer Committee, College of American Pathologists. Protocol for the examination of specimens from patients with invasive carcinoma of the breast. *Arch Pathol Lab Med.* 2009; 133: 1515–38.
- Ellis, I. O., Elston, C. W.: *Histologic grade.* In: O'Malley, F. P., Pinder, S. E., eds.: *Breast Pathology.* Philadelphia, PA: Elsevier; 2006: 225–233.
- Harris, L., Fritsche, H., Mennel, R., Norton, L., Ravdin, P., Taube, S., Somerfield, M. R., Hayes, D. F., Bast, R. C. Jr.: American Society of Clinical Oncology. American Society of Clinical Oncology 2007 update of recommendations for the use of tumor markers in breast cancer. *J Clin Oncol.* 2007 Nov 20; 25(33):5287–312.
- J. Rüschoff, I. Nagelmeier, M. Hofmann, Th. Henkel und O. Stoss: Aktuelles zur ErbB2-Diagnostik beim Mammakarzinom. *Der Pathologe* 30: 147–155, 2010.
- Vance, G. H., et al.: Genetic Heterogeneity in Her2 testing in breast cancer. Panel summary and guidelines. *Arch Pathol lab Med* 133:611–612, 2010.

S.B. Cogliatti, S. Dirnhofer (Traduction française: C.Y. Genton)

Ganglions lymphatiques

Introduction

Les recommandations suivantes concernent les modifications lympho-hématopoïétiques des ganglions, donc en premier lieu les lymphomes et les adénopathies réactionnelles. Les métastases ganglionnaires ne sont pas couvertes dans ce chapitre mais sont traitées dans les chapitres organo-spécifiques (carcinome mammaire, mélanome malin, etc.). À l'inverse, les recommandations dans ce chapitre s'étendent également aux proliférations lympho-hématopoïétiques extra-ganglionnaires.

Renseignements cliniques

La présentation clinique fait partie intégrale de la situation globale de lésions lympho-hématopoïétiques. Pour assurer un diagnostic optimal, le pathologiste a besoin des renseignements cliniques suivants:

- Coordonnés du patient (nom, âge, sexe)
- Diagnostic clinique suspecté
- Situation clinique (adénopathie solitaire ou généralisée avec indications locorégionales, hépatosplénomégalie, symptômes B)
- Résultats hématologiques (décompte différentiel, examen de la moelle osseuse, si disponible)
- Résultats sanguins (CRP, LDH, β 2-microglobulines, sérologie infectieuse, comme par exemple VIH, EBV, borréliose, hépatite etc.)
- Antécédents pertinents (maladies autoimmunes, autres néoplasies)
- Thérapies en cours ou terminées (transplant d'organes, traitement immunosuppresseur, radio-/chimiothérapie, médicaments)

Prélèvement du matériel (par le clinicien) et prise en charge (par le pathologiste)

Étant donné qu'il est très difficile de diagnostiquer correctement des lésions lympho-hématopoïétiques dans des fragments ganglionnaires traumatisés, le prélèvement du ganglion devrait être fait par un chirurgien expérimenté, dans le but de prélever le ganglion dans son intégrité anatomique. Le plus grand ganglion d'un groupe de ganglions modifiés n'est pas nécessairement le meilleur pour analyse (nécrose). Les ganglions facilement réséquables sont préférables (ganglions cervicaux). Les ganglions inguinaux sont souvent fibrosés et les ganglions axillaires souvent involués et remplacés par la graisse (modifications topiques et non spécifiques).

La biopsie à l'aiguille doit rester une exception, limitée à des localisations difficilement accessibles (régions rétropéritonéale et médiastinale), car l'échantillon est limité (danger d'épuiser le tissu avant que les études immunohistochimiques permettent un diagnostic définitif) et souvent caractérisé par des artefacts liés au prélèvement,

ce qui rend le diagnostic difficile, voire impossible. Selon notre expérience, une biopsie à l'aiguille entraîne souvent une protraction du diagnostic définitif.

La ponction à l'aiguille fine pour obtenir du matériel pour analyse cytologique permet une première orientation sans induire de sévères lésions réactionnelles d'une biopsie ou d'une intervention chirurgicale. Un diagnostic cytologique de lymphome doit normalement être confirmé par des études moléculaires (analyse de clonalité et/ou de translocations) ou mieux encore par une biopsie. En cas de suspicion clinique de lymphome, une biopsie est fortement conseillée comme intervention primaire.

Aujourd'hui, le diagnostic primaire de lymphome ne nécessite que rarement de tissu frais. Par contre, des empreintes d'un ganglion apportent un plus au diagnostic différentiel d'un lymphome de Burkitt. Ce matériel constitue la base idéale pour des études supplémentaires comme par exemple la cytométrie statique (analyse d'image cellulaire), une analyse par FISH sur des cellules intactes, et par FACS et par cytogénétique classique. Finalement, une étude par Southern blot hybridation nécessite de grands volumes de tissu frais. Dans des buts de recherche, échantillonner du tissu frais et l'archiver dans une biobanque permet des analyses ultérieures au niveau mRNA et des analyses de signature génétique. Pour ces raisons, il est recommandé, en cas de suspicion clinique de lymphome, d'enlever un ganglion et de le diviser en deux. Une moitié sera fixée en formol tamponné et l'autre moitié sera congelée. Il faut s'assurer que suffisamment de tissu est prélevé pour des buts diagnostiques.

Pour le transport de tissu frais congelé, il faut idéalement l'emballer dans une gaze mouillée avec NaCl, dans une chambre humide et s'assurer qu'il sera pris en charge en pathologie dans un délai de moins d'une heure. Le matériel frais prélevé afin d'identifier un agent infectieux doit être technique en entente avec les collègues de microbiologie sous conditions stériles, utilisant des solutions spéciales (médias).

Le fixatif de premier choix pour le tissu lympho-hématopoïétique est le formol tamponné à 3,8% (la solution de Schaeffer est aujourd'hui obsolète). Le ganglion/tissu est idéalement coupé en blocs de 1,5×1,5×0,3 cm pour assurer une fixation effective.

Un examen extemporané peut être justifié pour l'identification de métastases. Pour des lésions lympho-hématopoïétiques, un tel examen ne peut que rendre une première orientation afin de s'assurer que suffisamment de matériel fixé en formol est à disposition pour un diagnostic définitif. L'examen extemporané ne sert pas à un diagnostic définitif de lymphome. Finalement, un examen extemporané est déconseillé en cas d'infections connues chez le patient (VIH, hépatite, tuberculose)

La cryopréservation de tissu frais est effectuée par immersion en azote liquide et archivage soit dans des containers d'azote liquide ou dans un réfrigérateur à -80°C.

Diagnostic et rédaction de rapport

Le diagnostic histopathologique primaire de lésions lympho-hématopoïétiques se fait sur une coupe de tissu paraffiné. Un bloc est prélevé par cm de grande taille du prélèvement ganglionnaire ou tissulaire. Des coupes fines de 2 µm au maximum sont nécessaires pour des colorations standard et spéciales (H & E, Giemsa, Gomori, PAS)

et des immunomarquages. L'immunophénotypage en lympho-hématopathologie constitue un standard établi et est organisé dans la plupart des laboratoires selon une procédure bien automatisée.

Etudes de pathologie moléculaire: amplification par PCR, analyse de fragments, séquençage direct d'ADN, détection de mutations (par ex. des gènes de la chaîne lourde des immunoglobulines) et des analyses par FISH pour détecter des translocations chromosomales sont des études qui peuvent aujourd'hui, presque sans exception, être effectuées sur la base de tissu fixé et inclus en paraffine.

Seulement 10–20% des diagnostics lympho-hématopoïétiques nécessitent une analyse de pathologie moléculaire avec visée diagnostique ou prédictive. Finalement, chaque résultat des analyses moléculaires doit être confronté aux résultats histomorphologiques et immunophénotypiques.

Les lymphomes et leucémies sont actuellement sous-typés selon la classification OMS (2008). Le diagnostic est basé en principe sur 4 piliers: morphologie, immunophénotype, génotype (analyses moléculaires) et présentation clinique. Selon ce principe, un rapport pathologique contient en tout cas un diagnostic et un commentaire structurés. Une description microscopique n'est pas considérée comme obligatoire.

Séparer avec certitude les néoplasies lympho-hématopoïétiques des lésions réactionnelles peut parfois constituer un défi même pour un pathologiste expérimenté et nécessite des études immunohistochimiques, voire moléculaires: lymphome folliculaire versus hyperplasie folliculaire, lymphome T angioimmunoblastique versus réaction hyperimmune, lymphome B diffus à grand cellules (immunoblastique) versus infection par EBV, lymphome hodgkinien classique versus adénopathie chronique réactionnelle. Les lésions réactionnelles doivent elles-mêmes être différenciées de maladies spécifiques comme des granulomatoses gigantomaculaires (avec ou sans nécroses), l'adénite réticulo-abcédante, l'adénopathie Pinner-Kuchinka ou l'adénopathie dermatopathique. L'image histologique et la suspicion clinique entraînent des colorations spéciales (Ziehl-Neelsen, Warthin-Starry, Grocott, etc.) et des analyses immunohistochimiques et moléculaires (hybridation in situ, PCR) à la recherche d'un agent infectieux.

Résumé:

- Le diagnostic primaire se fait sur le tissu fixé et inclus en paraffine
- Un bon diagnostic nécessite des coupes de bonne qualité (2 µm au maximum)
- Le diagnostic est complété par immunohistochimie et pathologie moléculaire
- Analyses moléculaires se font – à peu d'exceptions près – sur le tissu fixé et inclus en paraffine
- Interpréter les résultats moléculaires dans le contexte clinique
- Classification des lymphomes selon OMS (2008)
- Différencier une néoplasie d'une lésion réactionnelle (premier diagnostic différentiel)
- Différencier une lésion réactionnelle spécifique d'une réaction non spécifique (second diagnostic différentiel)
- Le diagnostic de lymphome est très divers et complexe et devrait idéalement se faire dans des centres (de référence) spécifiques à ce diagnostic

Littérature

Feller, A. C. & Diebold, J.: Histopathology of Nodal and Extranodal Non-Hodgkin's Lymphomas Based on the WHO Classification. Springer 2004.

Steven, H. Swerdlow, Elias Campo, Nancy, L. Harris, Elaine, S. Jaffe, Stefano, A. Pileri, Harald Stein, Jürgen Thiele & James W. Vardiman: WHO Classification of Tumours of Haematopoietic and Lymphoid Tissues (4th Edition). International Agency for Research on Cancer. Lyon, 2008.

Gugger, M., Bubendorf, L., Egger, Ch., Letovanec, I., Rodriguez, R., Vogt, P.
(Traduction française: C.Y. Genton)

Poumon

Renseignements cliniques

- Type de tumeur suspectée ou selon biopsie
- cTNM
- Paramètres des fonctions pulmonaires, résultats radiologiques, médicaments, habitudes tabagiques; en cas de maladies interstitielles: anamnèse professionnelle

Macroscopie

- **Type de matériel**
 - Cytologie (lavage bronchoalvéolaire, expectorations, liquide de rinçage bronchique, matériel de brosse, aspiration à l'aiguille, épanchement), biopsie (à la pince, à l'aiguille, biopsie transbronchique, ponction thoracique au trocart), excision cunéiforme, lobectomie selon Sleeve, pneumonectomie, diaphragmo-pleuro-pneumonectomie
- **Biopsie**
 - Nombre de fragments
- **Excision cunéiforme**
 - Dimensions dans les trois plans, longueur de la suture (agrafes)
 - Description de la surface pleurale
 - Description du parenchyme à la coupe
- Lobectomie (Sleeve), pneumonectomie, diaphragmo-pleuro-pneumonectomie

Carcinomes pulmonaires

- Latéralité G/D
- État de la pièce (fixé ou frais, intact ou fragmenté, orientable (en particulier lorsque le chirurgien a marqué la pièce avec des fils))
- **Tumeur**
 - **Localisation centrale** (mais allant jusqu'aux bronches segmentaires) ou périphérique
 - Lobe(s)
 - Segment(s)
 - Dimensions dans les 3 plans
- **Surface de coupe**
 - Nécroses (en pourcentage du volume tumoral), hémorragies, rapport avec la tranche de section bronchique (distance en cm), avec les voies aériennes (par ex. oblitération de la lumière), avec la plèvre (distance en cm et intégrité de la plèvre)

- **Ganglions**

- Différencier les ganglions hilaires et intrapulmonaires
- Nombre
- Aspect du parenchyme pulmonaire en amont de la tumeur (consolidation, bronchiectasies, atélectasie) et à distance de la tumeur (emphysème)

Mésothéliome malin

- Latéralité G/D
- État de la pièce (fixé ou frais, intact ou fragmenté, orientable, un marquage par le chirurgien avec des fils est un avantage)
- **Tumeur**
 - Localisation: diffuse, nodulaire, localisée, solitaire
 - Extension: circonférentielle ou subtotale
 - Épaisseur de la tumeur, mesurée en plusieurs endroits, épaisseur moyenne
 - Mensurations des masses tumorales dominantes (dans les 3 dimensions)
- **Infiltration**
 - Du diaphragme
 - Du poumon
 - Des septes interlobaires
 - De la paroi thoracique
 - Du médiastin
- **Distance aux tranches de section**
 - Parties molles de la paroi thoracique latérale
 - Bronches
 - Gros vaisseaux pulmonaires
 - Structures médiastinales
 - Diaphragme
- Identification du site thoracoscopique Port site (souvent envoyé séparément)
- **Ganglions lymphatiques**
 - Distinguer les ganglions hilaires et intrapulmonaires
 - Nombre des nodules
- Aspect du tissu pulmonaire rétro tumoral (zones consolidées, bronchiectasies, atélectasies) et à distance de la tumeur (fibrose, emphysème)

Prise en charge / prélèvements

Cytologie

- **Lavage bronchoalvéolaire (3)**

3–4 frottis avec les colorations de base (Papanicolaou, May-Grünwald-Giemsa et BP). Selon les besoins, faire des frottis supplémentaires pour la recherche de microorganismes (Gram, Grocott, Ziehl-Neelson, auramine, immunofluorescence), et/ou de corps asbestosiques. Selon les besoins, cytométrie de flux ou cytopins.

- **Expectorations**

Expectorations matinales profondes, crachats avec l'aide de la physiothérapie, expectorations induites ou après bronchoscopie. Jusqu'à 4 frottis.

- **Liquide de rinçage bronchique, matériel de brossage, aspiration à l'aiguille**

- 2–3 frottis pour les colorations de base

- **Cytologie des épanchements**

4–6 frottis avec les colorations de base. Soumettre au moins 100 ml à l'examen pour qu'un résultat négatif soit significatif. Au besoin, immunocytologie, cytométrie de flux, cytopins.

En option: en cas de diagnostic cytologique de carcinome, réaliser dans les 24 heures des frottis supplémentaires et/ou des blocs cellulaires pour des examens ultérieurs en immunocytochimie et une détermination des marqueurs moléculaires.

Biopsie

Dans la règle, 6 coupes sériées avec colorations spéciales: EvG, AB-PAS; suivant le problème posé, faire des coupes sériées/à plusieurs niveaux, et des colorations spéciales additionnelles.

En option: Vu la petitesse des prélèvements, réaliser d'emblée des coupes sériées non colorées pour éviter de devoir recouper les blocs de paraffine de façon répétée.

Excision cunéiforme

- Enlever la série d'agrafes et marquer la surface qui en résulte à l'encre de Chine.
- Dans la règle, inclure la totalité du matériel en tranches perpendiculaires à la surface marquée

- **Lobectomie (Sleeve), Pneumonectomie, Diaphragmo-pleuro-pneumonectomie**

Carcinomes pulmonaires

• Tranches de section

- Bronches (CAVE!: tranches proximale et distale lors d'une lobectomie selon Sleeve), moignons vasculaires, péricarde (vaisseau afférent et bords latéraux du péricarde)

• Eventuellement marquer à l'encre les zones suspectes en rapport avec la paroi thoracique.

• Tumeur

- Point de départ suspecté de la tumeur
- Lors de tumeurs volumineuses : 1 bloc par cm de Ø tumoral maximal
- Périphérie de la tumeur avec le parenchyme pulmonaire avoisinant
- Rapport de la tumeur avec la plèvre et les autres éléments éventuels de la paroi thoracique

• Lors de petites tumeurs périphériques ($\text{Ø} \leq 2 \text{ cm}$)

Inclusion in toto, si possible avec possibilité de reconstruction pour distinguer entre un adénocarcinome d'architecture «bronchiolo-alvéolaire» et un carcinome bronchiolo-alvéolaire

• Ganglions lymphatiques

- Si possible, examiner tous les relais ganglionnaires hilaires et médiastinaux séparément
- Examiner in toto tous les ganglions extrapulmonaires
- Dans la règle, les ganglions N2 sont envoyés séparément par le chirurgien
- En cas de pneumonectomie, c'est au pathologiste d'identifier, dans la mesure du possible, les ganglions des divers relais
- Les ganglions intrapulmonaires ne peuvent pas être sans autre isolés et devraient être examinés avec le tissu pulmonaire avoisinant (règle de base : au moins un bloc tissulaire centré sur les ganglions centro-lobaires)

• Parenchyme pulmonaire non tumoral (zones de consolidation, bronchiectasies, emphysème, au moins 1 bloc par lobe)

- Constatations particulières

Mésothéliome malin

• Tranches de section

- Bronchiques, vasculaires, péricardiques (vaisseau afférent et bords latéraux du péricarde)
- Zones suspectes du côté de la paroi thoracique. Si nécessaire, marquer à l'encre de Chine

• Tumeur

- Point de départ supputé de la tumeur
- Inclure suffisamment de tissu tumoral (si tumeur grossièrement nodulaire, au moins 1 bloc par cm du Ø tumoral maximal)
- Périphérie de la tumeur avec tissu pulmonaire avoisinant
- Rapport de la tumeur avec la plèvre et les structures adjacentes de la paroi thoracique

• Ganglions

- Dans la mesure du possible, examiner séparément les ganglions hilaires et médiastin aux. Examiner in toto tous les ganglions identifiés
- Tissu pulmonaire non affecté par la tumeur (consolidations, bronchiectasies, fibrose, emphysème) au minimum 1 bloc par lobe, au moins 1 bloc (si possible du lobe inférieur avec coloration au BP)
- Constatations particulières

• Examens extemporanés (coupes à congélation)

- Indications:
 - Une suspicion de tuberculose n'est pas une contre-indication (mais les données cliniques sont indispensables pour pouvoir prendre les précautions nécessaires lors de la prise en charge du matériel)
 - Pour le diagnostic d'une tumeur, l'indication n'est donnée que si le diagnostic ou la typisation (tumeur primaire versus métastase) n'a pas été possible malgré la mise en œuvre de toutes les méthodes d'investigation moins invasives (biopsies, cytologie)
 - L'indication est donnée s'il s'agit de vérifier l'intégrité des tranches de section chirurgicales bronchiques, vasculaires et/ou pleurales – thoraciques

• Coupes rapides (examen accéléré)

Fixation rapide en formaline de petits fragments tissulaires, inclusion en paraffine et coupes HE après 5 heures au maximum

- Indications:
 - Lorsqu'un diagnostic critique est suspecté (situation qui nécessiterait un traitement immédiat, par exemple:
 - Tumeur maligne avec stase veineuse supérieure
 - Rejet de greffon
 - Infection opportuniste

Rédaction du rapport

Carcinomes pulmonaires

• Tumeur

- Type histologique selon OMS
- Degré de différenciation selon OMS
- Diamètre maximum de la tumeur
- Carcinome in situ dans le système bronchique

• Infiltration de la plèvre = Infiltration du carcinome au-delà de la lame élastique interne de la plèvre viscérale (coloration EvG = élastine/vanGieson)

• Etat des ganglions lymphatiques

- Si possible, distinguer les divers relais ganglionnaires tels que retenus par l'*American Joint Committee on Cancer (AJCC)* et l'*Union Internationale Contre le Cancer (UICC)*. Citer le nombre des ganglions atteints ainsi que le nombre total de ganglions
- Noter l'éventuelle invasion d'un ganglion par continuité

• Lésions associées au tabagisme

- COPD (emphysème + bronchite chronique)
- Bronchiolite respiratoire – maladie pulmonaire interstitielle (RB-ILD)
- Pneumonie interstitielle desquamative (DIP)

- Constatations particulières
- Etat des tranches de section

• Stade pTNM selon la classification TNM actuelle en tenant compte d'éventuels examens histologiques antérieurs. La 7^{ème} révision de la classification TNM est prévue pour 2009.

• En option :

- Invasion de vaisseaux lymphatiques
- Invasion périneurale
- Extension extra-capsulaire de métastases ganglionnaires

• EGFR: mutations et/ou FISH, jusqu'ici dans des études de traitements de 1^{ère} ligne pour les carcinomes non à petites cellules (NSCLC) métastatiques et de thérapies adjuvantes pour les stades précoces de NSCLC ou encore sur demande.

• Régression histologique de la tumeur après thérapie néo-adjuvante

- Jusqu'à maintenant, pas de classification consensuelle
- Une proposition
- **Foyer de nécrose induit par le traitement:** foyer de nécrose central, entouré par un fin liseré de cellules spumeuses, lui-même entouré par un tissu de granulation vasculaire, en partie avec des cristaux de cholestérol et une réaction à corps étrangers, le tout limité par un tissu fibreux cicatriciel. Les foyers de nécrose de structure différente doivent être interprétés comme étant d'origine spontanée.

- *Recommandation:* estimer le volume de la nécrose en pourcentage du volume tumoral total.

Mésothéliome malin

• Tumeur

- Type histologique selon OMS
- Degré de différenciation selon OMS
- Etendue de l'invasion histologique dans les plèvres pariétale et viscérale, le diaphragme, le poumon, le fascia endothoracique, les tissus et organes du médiastin, les tissus de la paroi thoracique (infiltration isolée ou diffuse) et les côtes
- Etat des ganglions lymphatiques: Si possible, distinguer les divers relais ganglionnaires et citer le nombre des ganglions atteints ainsi que le nombre total de ganglions examinés
- Etat des tranches de section
- Stade pTNM en tenant compte d'éventuels examens histologiques antérieurs

• En option

- Invasion des vaisseaux lymphatiques
- Lésions non néoplasiques:
 - Status après pleuropariétopexie au talc
 - Plaques pleurales
 - Fibrose interstitielle
 - Fibres d'amiante (corps ferrugineux), asbestose

• Lésions non-néoplasiques

• Pneumopathie interstitielle idiopathique

Effets indésirables des médicaments sur le poumon www.pneumomotox.com

- **Goldstandard**: examen d'une pièce de résection cunéiforme (si possible, soumettre à l'examen des échantillons provenant de plusieurs lobes). Dans la mesure du possible, les pièces d'excision cunéiforme devraient être incluses et examinées in toto
- **Une discussion interdisciplinaire** des résultats histologiques autour du microscope multi têtes est très profitable
- **Rejet de greffe**
Classification selon ISHLT 1996

• Prise en charge

- Au moins 5 fragments de parenchyme pulmonaire sont nécessaires.
Si ce nombre n'est pas atteint, le noter dans le compte-rendu
- Coupes étagées sur trois niveaux, par bloc et par coloration
- Colorations: HE, EvG, AB-PAS, Grocott; en option, coupes non colorées
- *Noter dans le rapport*:
 - Le nombre de fragments représentatifs du tissu pulmonaire
 - Le nombre de bronchioles pouvant être évaluées,
 - Classification de la réaction de rejet selon ISHLT
 - Autres constatations (infection, hémorragies fraîches ou anciennes, Altérations vasculaires, fibrose, récurrence de la maladie de base)

Investigations complémentaires

Cytologie:

- **Immunocytochimie** si nécessaire
FISH pour déterminer la nature de possibles cellules suspectes à la cytologie pulmonaire après discussion avec le médecin demandeur. Dans la cytologie des épanchements, FISH (Del9p21) est optionnel lors de la recherche d'un mésothéliome malin.

Biopsies, lobectomie (Sleeve), pneumonectomie, diaphragmo-pleuropneumonectomie

- **Carcinomes pulmonaires**
 - **Des examens immunohistochimiques** ne sont pas nécessaires pour poser un diagnostic conforme à l'OMS. Le type et le nombre de tels examens dépend des besoins diagnostiques et des éventuels problèmes particuliers
 - Carcinomes neuroendocriniens (carcinoïde typique et atypique, LCNEC, SCLC)
 - Différenciation malpighienne
 - Carcinome basaloïde
 - Distinction par rapport à des métastases, en particulier d'adénocarcinomes

Mésothéliome malin

- **Panel d'examens immunohistochimiques** pour la détermination de la nature des cellules tumorales: au moins 3 marqueurs associés au mésothélium et trois marqueurs épithéliaux
- Chaque fois que cela est possible, conserver du tissu pour une **détermination quantitative des fibres d'amiante** (au moins un fragment de parenchyme pulmonaire, provenant si possible du lobe inférieur, fixé au formol, sans altérations pathologiques majeures, et mesurant 2 cm dans ses 3 dimensions)

Pneumoconioses:

- Analyse qualitative et quantitative des poussières au moyen de la **ME de diffraction** sur coupe histologique (excepté la mise en évidence de fibres minérales) ou après **incinération du tissu**
- Groupe de travail zurichois pour la recherche et la prévention des pneumoconioses en Suisse (silag): www.silag.ethz.ch

Exemples de diagnostics

Cytologie

Exemple : Lymphocytose modérée et granulocytose légère. Pas de germes opportunistiques. Absence de cellules néoplasiques.

Lavage bronchiolo-alvéolaire

Exemple : Nombreuses cellules d'un carcinome non à petite cellules, en faveur d'un adénocarcinome.

Expectorations, liquide de rinçage bronchique, matériel de brossage, aspiration à l'aiguille, biopsie au trocart

Exemple : Nombreuses cellules d'un carcinome non à petite cellules, en faveur d'un adénocarcinome.

Biopsies (transbronchiques à la pince, à l'aiguille, transthoraciques au trocart)

Exemple : Adénocarcinome dans la muqueuse respiratoire (biopsies, lobe supérieur droit) Commentaire : L'histologie et le phénotype immunohistochimique parlent pour un adénocarcinome primaire du poumon.

Excision cunéiforme, lobectomie (Sleeve), pneumonectomie, diaphragmo-pleuro-pneumonectomie

Exemple : Adénocarcinome périphérique, moyennement différencié (diamètre maximal de 2,5 cm) du poumon, de type mixte; croissance de type broncho-alvéolaire, avec infiltration jusqu'à la plèvre viscérale.

Histiocytose sinusale et anthracose dans 3 des 3 ganglions hilaires et dans 2 des 2 ganglions intrapulmonaires, sans tissu tumoral.

Augmentation modérée des macrophages pigmentés alvéolaires avec accentuation péribronchiolaire. (Pièce de résection, lobe supérieur droit).

Commentaire : Tranches de section bronchique et vasculaire libres de tumeur, pas d'infiltration tumorale de la plèvre viscérale.

Classification TNM (2007) en tenant compte des E08.15430 et E08.15438: **pT1b pN0**

Littérature générale

Travis, W.D., Colby, T.V., Corrin, B., Shimosato, Y., Brambilla, E., Sobin, L.H., eds.: World Health Organization. International Histological Classification of Tumours. Histological Typing of Lung And Pleural Tumours. 3rd ed. Berlin: Springer Verlag; 1999.

Travis, W.D., Brambilla, E., Müller-Hermelink, H.K., Harris, C.C., eds.: World Health Organization Classification of Tumours. Pathology & Genetics. Tumours of the Lung, Pleura, Thymus and Heart. 1st ed. Lyon: International Agency for Research on Cancer; 2004.

Travis, W.D., Rosado-de-Christenson, M.L., Colby, T.V., Koss, M.N., Müller, N.L., King, T.E., eds.: Atlas of Non-Tumour Pathology. Non-Neoplastic Disorder of the Lower Respiratory Tract. 1st ed. Washington DC: American Registry of Pathology; 2002.

Katzenstein, A.-L., ed.: Major Problems in Pathology. Katzenstein's and Askin's Surgical Pathology of Non-Neoplastic Lung Disease. 4th ed. Philadelphia: Saunders Elsevier; 2006.

Tomashefski, Cagle, Farver, Fraire, eds.: Dail and Hammar's Pulmonary Pathology. 3rd ed. New York: Springer; erster Band Februar 2008, zweiter Band Mai 2008.

Thurlbeck, W.M., Churg, A.M., eds.: Pathology of the Lung. 2nd ed. New York: Thieme; 1995.

Littérature spéciale

Silverman, J.F.: Critical diagnoses (critical values) in anatomic pathology. Am J Clin Pathol 2006; 125(6): 815–7.

Mountain, C.F., Dresler, C.M.: Regional lymph node classification for lung cancer staging. Chest 1997; 111(6): 1718–23.

Totsch, M., Guzman, J., Theegarten, D., Schmid, K.W., Costabel, U.: [Bronchoalveolar lavage]. Pathologie 2007; 28(5): 346–53.

Smellie, W.S., Hampton, K.K., Bowley, R., et al.: Best practice in primary care pathology: review 8. J Clin Pathol 2007; 60(7): 740–8. Epub 2006 Dec 15.

Savic, S., Glatz, K., Schoenegg, R., et al.: Multitarget fluorescence in situ hybridization elucidates equivocal lung cytology. Chest 2006; 129(6): 1629–35.

Wu, M., Wang, B., Gil, J., et al.: p63 and TTF-1 immunostaining. A useful marker panel for distinguishing small cell carcinoma of lung from poorly differentiated squamous cell carcinoma of lung. Am J Clin Pathol 2003; 119(5): 696–702.

Camilo, R., Capelozzi, V.L., Siqueira, S.A., Del Carlo Bernardi, F.: Expression of p63, keratin 5/6, keratin 7, and surfactant-A in non-small cell lung carcinomas. Hum Pathol 2006; 37(5): 542–6.

Dennis, J.L., Hvidsten, T.R., Wit, E.C., et al.: Markers of adenocarcinoma characteristic of the site of origin: development of a diagnostic algorithm. Clin Cancer Res 2005; 11(10): 3766–72.

Recommendations for the reporting of resected primary lung carcinomas. Association of Directors of Anatomic and Surgical Pathology. Am J Clin Pathol 1995; 104(4): 371–4.

Bragg, D.G.: The applications of imaging in lung cancer. Cancer 1991; 67(4 Suppl): 1165–8.

Travis, W.D., Garg, K., Franklin, W.A., et al.: Evolving concepts in the pathology and computed tomography imaging of lung adenocarcinoma and bronchioloalveolar carcinoma. J Clin Oncol 2005; 23(14): 3279–87.

Flieder, D.B.: Commonly encountered difficulties in pathologic staging of lung cancer. Arch Pathol Lab Med 2007; 131(7): 1016–26.

Desai, S.R., Ryan, S.M., Colby, T.V.: Smoking-related interstitial lung diseases: histopathological and imaging perspectives. Clin Radiol 2003; 58(4): 259–68.

TNM-Klassifikation maligner Tumoren, 7. Auflage, 2010. Herausgegeben von Wittekind, C. und Meyer, H. J., International Union Against Cancer.

Rotschild, S., Betticher Daniel, C., Ochsenbein, A., Stahel, R., Bubendorf, L., Gugger, M., Brutsche, M., Pless, M., Gautschi, O.: Bedeutung der Histologie für die Therapie des fortgeschrittenen, nicht-kleinzelligen Bronchuskarzinoms. Schweiz. Med Forum 2010; 10(22): 384–388.

Junker, K., Langner, K., Klinke, F., Bosse, U., Thomas, M.: Grading of tumor regression in non-small cell lung cancer: morphology and prognosis. *Chest* 2001; 120(5): 1584–91.

Junker, K., Thomas, M., Schulmann, K., Klinke, F., Bosse, U., Muller, K. M.: Tumour regression in non-small-cell lung cancer following neoadjuvant therapy. Histological assessment. *J Cancer Res Clin Oncol* 1997; 123(9): 469–77.

Recommendations for the reporting of pleural mesothelioma. *Am J Clin Pathol* 2007; 127(1): 15–9.

Frick, H., Leonhardt, H., Starck, D.: *Allgemeine Anatomie. Spezielle Anatomie I. Extremitäten-Rumpfwand*. 2. edition ed. Stuttgart: Thieme Verlag; 1980.

Churg, A., Colby, T. V., Cagle, P., et al.: The separation of benign and malignant mesothelial proliferations. *Am J Surg Pathol* 2000; 24(9): 1183–200.

Brockstedt, U., Gulyas, M., Dobra, K., Dejmeek, A., Hjerpe, A.: An optimized battery of eight antibodies that can distinguish most cases of epithelial mesothelioma from adenocarcinoma. *Am J Clin Pathol* 2000; 114(2): 203–9.

American Thoracic Society/European Respiratory Society International Multidisciplinary Consensus Classification of the Idiopathic Interstitial Pneumonias. This joint statement of the American Thoracic Society (ATS), and the European Respiratory Society (ERS) was adopted by the ATS board of directors, June 2001 and by the ERS Executive Committee, June 2001. *Am J Respir Crit Care Med* 2002; 165(2): 277–304.

Camus, P., Fanton, A., Bonniaud, P., Camus, C., Foucher, P.: Interstitial lung disease induced by drugs and radiation. *Respiration* 2004; 71(4): 301–26.

Yousem, S. A., Berry, G. J., Cagle, P. T., et al.: Revision of the 1990 working formulation for the classification of pulmonary allograft rejection: Lung Rejection Study Group. *J Heart Lung Transplant* 1996; 15(1 Pt 1): 1–15.

L. Bubendorf, P. A. Diener, A. Fleischmann, S. Heilemariam, A. Lehr
(Traduction française: C.Y. Genton)

Prostate

Renseignements cliniques

- Taux PSA
- Données clinico-radiologiques (examen digital rectal, ultrason)
- Biopsies antérieures, incl. diagnostic
- Thérapie(s) antérieure(s) (radio- ou hormonothérapie)

Macroscopie

- Type de biopsie (biopsie à l'aiguille, résection transurétrale, -ectomie)
 - Biopsie à l'aiguille: nombre de biopsies, longueur des biopsies
 - Résection transurétrale: poids (g)
- Prostatectomie radicale:
 - État de fixation (non-fixé, fixé)
 - Fragmentation, fissures
 - Masse de la prostate et de glandes séminales
 - Contour
 - Poids (g)
 - Injection de 100ml de formol 4%, optionnel: fixation après prélèvements pour la banque
 - Encrage de la surface (deux couleurs, droite et gauche)
 - Tumeur, si macroscopiquement identifiable (localisation en périphérie, zone transitionnelle, apex, multifocal, extension vers les glandes séminales, les tranches de section chirurgicales, taille, consistance, couleur, nécrose)
 - Description de la glande non-tumorale

Prise en charge

Biopsie à l'aiguille

- placer en cassettes séparées, une localisation par cassette
- optionnel: 2–3 biopsies par cassette. Séparation des cotés droits et gauches au minimum
- étalement et fixation de la biopsie dans une gaze
- au minimum 3 profondeurs avec 2–3 coupes sériées, avec 1–2 lames blanches pour immunohistochimie (optionnel).
Ne pas décanter du matériel
- Coloration: H&E, Van Giesson (optionnel), bleu Alcian (optionnel)

Résection transurothéliale

Patient demoins de 80 ans

- Tout inclure jusqu'à 15 g et inclure la moitié du reste

Patient plus de 80 ans

- Tout inclure jusqu'à 15 g, si plus de matériel inclure seulement la moitié du matériel (1,25 g par cassette) ou une cassette par 5 g du reste. Pas plus de 15 cassettes
- En cas de carcinome fortuit (patient moins de 70 ans): tout inclure

Prostatectomie radicale

- Inclusion complète. Au minimum: 2 coupes transverses complètes et lameller l'apex et la base vésicale
- Variante A: Coupes «Grossfläche» horizontales entre apex et glandes vésicales
- Variante B: Coupes horizontales entre apex et glandes vésicales divisées en plusieurs cassettes (légende, schéma)
- Glandes séminales droite et gauche, avec transition vers la prostate
- Lameller l'apex et la base vésicale
- Examen extemporané du fascicule neurovasculaire (repérage par fil par l'urologue)

Rédaction du rapport

Tout type d'intervention

- Type histologique (selon OMS)
- Grade selon Gleason
- Extensions tumorales
- Invasion vasculaire

Biopsies à l'aiguille

- Grade selon Gleason (consensus 2005)
 - grade pour chaque biopsie en cas d'inclusion séparée
 - Grade pour chaque flacon identifié (si plus de 2 flacons par patient)
 - Grade séparé pour droit et gauche
 - Alternative et/ou additionnellement: grade cumulatif
 - Le grade «traditionnel» (bien, moyennement, peu) n'est pas recommandé
- Extension tumorale (selon demande spécifique du clinicien et selon nomogramme appliqué)
 - Nombre de biopsies avec tumeur
 - Fraction tumorale de la biopsie
 - Fraction tumorale du matériel soumis
 - Extension de chaque biopsie (mm, cm)
- Infiltration périneurale (si présent)
- Invasion vasculaire (si présent)
- Extension extra-prostatique (si présente)

- Autre:
 - Inflammation, mentionner seulement si elle détruit les glandes et si vous trouvez des neutrophiles dans les lumières glandulaires
 - Glandes suspectes (atypiques, suspicion de carcinome, prolifération micro-acinaire atypique ASAP)
 - HG-PIN isolé

Prostatectomie radicale

- Localisation anatomique du carcinome: apex, zone transitionnelle, dorso-latéral, en périphérie
- Extension: intra- ou extra-prostatique, si extra-prostatique: taille et localisation de l'extension
- Taille du carcinome:
 - Diamètre maximal dans un plan (en cas de multicentricité: addition des foyers avec soustraction des régions de superposition)
 - Estimation de la fraction tumorale de la prostate entière, ou: volume tumoral en ccm
- Grade selon Gleason (consensus 2005)
 - Si multiple, donner le grade du nodule principal ou un grade pour chaque foyer tumoral. Par ex: grand nodule périphérique grade 8 (4+4) selon Gleason et petit nodule dans la zone transitionnelle grade 4 (2+2). Donner des grades individuels seulement si les tumeurs sont carrément séparées et si les grades sont différents
- Extension prostatique: focale ou extensive, localisation (si la prostatectomie ne permet pas de se prononcer sur la délimitation de la prostate dans la zone tumorale, il est impossible de différencier entre pT2 et pT3a)
- Tranches de section: tumeur oui/non, localisation.
Optionnel: extension de la tumeur dans les tranches e section (focal vs. extensif).
Important: TS positif seulement si tumeur en contact de l'encre
- Glandes séminales: tumoral oui/non, droit ou gauche
- Invasion vasculaire (si présent)
- Ganglions lymphatiques: nombre tumoral/ nombre réséqué, avec/sans dépassement capsulaire
- pTNM selon édition actuelle. Attention: un pT4 est rarement donné sur la base d'une prostatectomie radicale, sauf en présence de recoupes exactement identifiées. Une invasion microscopique de la musculature au niveau de la base vésicale et laissée comme pT3. R1 dénote une atteinte tumorale des tranches de section chirurgicales

Résection transurétrale

- Nombre de fragments atteints (décompte ou pourcentage du matériel examiné)
- Alternatif: estimer la fraction tumorale de chaque fragment atteint et en calculer une moyenne
- Classification des carcinomes fortuits T1a (<5%), T1b (>5%). Pas de pT

Immunohistochimie (optionnel)

- p63, AMACR (racemase, p405s), cocktail AMACR+p63, ou cytokératines de haut poids moléculaire (CK5/6) en cas de glandes suspectes
- Marqueurs vasculaires (facteur IIX, CD31, CD34 et/ou 2D-40) pour exclure une angio-invasion
- MIB-1 (Ki-67) semble être un facteur pronostique indépendant (biopsies et prostatectomies)

Rapports types Biopsies à l'aiguille

Exemple 1

- Prostate, droite, biopsies à l'aiguille: adénocarcinome conventionnel de la prostate dans $\frac{3}{6}$ biopsies (0/0/0/5/20/40 %)
- Prostate, gauche, biopsies à l'aiguille: tissu prostatique sans pathologie notable

Résumé: Adénocarcinome conventionnel de la prostate, grade 7 (3+4) selon Gleason, dans $\frac{3}{11}$ biopsies, droit (40 % au maximum dans une biopsie, environ 5 % du tissu biopsié)

Exemple 2

- Prostate, base droite, biopsies à l'aiguille: adénocarcinome conventionnel de la prostate dans $\frac{1}{2}$ biopsies (0/50%)
- Prostate, moyen droit, biopsies à l'aiguille: tissu prostatique sans pathologie notable ($\frac{0}{2}$)
- Prostate, apex gauche, biopsies à l'aiguille: adénocarcinome conventionnel de la prostate dans $\frac{2}{2}$ biopsies (0/20%)

Résumé: Adénocarcinome conventionnel de la prostate, grade 6 (3+3) selon Gleason, dans $\frac{3}{6}$ biopsies, bilatéral (50 % au maximum dans une biopsie, <5 % du tissu biopsié)

Prostatectomie radicale

Exemple 1

Adénocarcinome conventionnel de la prostate, grade 7 (3+4) selon Gleason, du lobe droit, sans évidence d'infiltration de l'apex, des glandes séminales, ou de la base vésicale. Tranches de section chirurgicales et canaux déférents sans carcinome (cf. commentaire)

Commentaire: Le carcinome intéresse moins de 15 % du tissu prostatique et mesure 0,9cm dans sa plus grande extension. pT2b, pN0(0/23)

Exemple 2

Prostatectomie radicale: Adénocarcinome conventionnel de la prostate, grade 6 (3+3) selon Gleason, intéressant les deux lobes, avec foyer d'extension extra-prostatique, dorso-latéral gauche, sans évidence d'infiltration de l'apex, des glandes séminales, ou de la base vésicale. Tranches de section chirurgicale et canaux déférents sans carcinome (cf. commentaire)

Résumé: Adénocarcinome conventionnel de la prostate, pT3a, Gleason 6 (3+3), taille max. 1,4cm, sans atteinte des tranches de section (R0)

Exemple 3

1. Prostatectomie radicale:

- Adénocarcinome conventionnel de la prostate
- Multicentrique
- Intéressant les deux lobes (droit > gauche, env. 20 vol.-%)
- 1,4cm de plus grand taille
- De grade 7 (70 % 3+30 % 4) selon Gleason
- Avec multiples foyers d'infiltration périneurale
- Focalement avec extension extra-prostatique, dorso-latérale gauche
- Sans évidence d'infiltration de l'apex, des glandes séminales, ou de la base vésicale
- Tranches de section chirurgicales sans carcinome
- Tissu prostatique péri-tumoral avec hyperplasie musculo-glandulaire et multiples foyers de PIN de haut grade

2. Ganglions ilio-obturateurs droits:

- 3 ganglions lymphatiques sans métastase (0/3)

3. Ganglions ilio-obturateurs gauches:

- 4 ganglions lymphatiques sans métastase (0/4)

Classification TNM: pT3a, pN0 (0/7), Mx, Gleason 3+4=7, R0

Littérature

- Tumors of the Prostate. In: Tumours of the Urinary System and Male Genital Organs. Series: World Health Organization Classification of Tumors. Edited by J.N. Eble, G. Sauter, J.I. Epstein and I.A. Sesterhenn. IARC Press. Lyon, 2004.
- Epstein, J.I., Allsbrook, W.C. Jr., Amin, M.B., Egevad, L.L.:* ISUP Grading Committee. The 2005 International Society of Urological Pathology (ISUP) Consensus Conference on Gleason Grading of Prostatic Carcinoma. *Am J Surg Pathol.* 2005 Sep;29:1228–42.
- Epstein, J.I., Srigley, J., Grignon, D., Humphrey, P.:* Association of Directors of Anatomic and Surgical Pathology. Recommendations for the reporting of prostate carcinoma: Association of Directors of Anatomic and Surgical Pathology. *Am J Clin Pathol.* 2008 Jan;129(1):24–30.
- Srigley, J.R., Amin, M.B., Epstein, J.I., Grignon, D.J., Humphrey, P.A., Renshaw, A.A., Wheeler, T.M.:* Members of the Cancer Committee, College of American Pathologists: Updated protocol for the examination of specimens from patients with carcinomas of the prostate gland. *Arch Pathol Lab Med* 2006;130:936–46.
- Aus, G., Abbou, C.C., Bolla, M., Heidenreich, A., Schmid H.P., van Poppel, H., Wolff, J., Zattoni, F.:* European Association of Urology: EAU guidelines on prostate cancer. *Eur Urol* 2005;48:546–51.
- Boccon-Gibod, L., van der Kwast, T.H., Montironi, R., Boccon-Gibod, L., Bono, A.:* European Society of Urology; European Society of Pathology Urology Working Group: Handling and pathology reporting of prostate biopsies. *Eur Urol* 2004;46:177–81.
- Van der Kwast, T.H., Lopes, C., Santonja, C., Pihl, C.G., Neetens, I., Martikainen, P., Di Lollo, S., Bubendorf, L., Hoedemaeker, R.F.:* Members of the pathology committee of the European Randomised Study of Screening for Prostate Cancer: Guidelines for processing and reporting of prostatic needle biopsies. *J Clin Pathol.* 2003;56:336–40.
- Montironi, R., Vela-Navarrete, R., Lopez-Beltran, A., Mazzucchelli, R., Bono, A.:* 2005 update on pathology of prostate biopsies with cancer. *Eur Urol.* 2006;49:441–7.
- Montironi, R., van der Kwast, T., Boccon-Gibod, L., Bono, A.V., Boccon-Gibod, L.:* Handling and pathology reporting of radical prostatectomy specimens. *Eur Urol* 2003;44:626–36.
- Rogatsch, H., Moser, P., Volgger, H., Horninger, W., Bartsch, G., Mikuz, G., Mairinger, T.:* Diagnostic effect of an improved preembedding method of prostate needle biopsy specimens. *Hum Pathol.* 2000 Sep;31(9):1102–7.
- Bubendorf, L., Tapia, C., Gasser, T.H. et al.:* Ki67 labeling index in core needle biopsies independently predicts tumor-specific survival in prostate cancer. *Hum Pathol* 1998;29:949–954.
- Sebo, T.J., Cheville, J.C., Riehle, D.L., Lohse, C.M., Pankratz, V.S., Myers, R.P., Blute, M.L., Zincke, H.:* Perineural invasion and MIB-1 positivity in addition to Gleason score are significant preoperative predictors of progression after radical retropubic prostatectomy for prostate cancer. *Am J Surg Pathol* 2002;26:431–9.
- Fromont, G., Baumert, H., Cathelineau, X., Rozet, F., Validire, P., Vallancien, G.:* Intraoperative frozen section analysis during nerve sparing laparoscopic radical prostatectomy: feasibility study. *J Urol.* 2003;170(5):1843–6.
- Soloway, M.S.:* Frozen sections for positive margins? *Eur Urol.* 2006;49(6):950–1.
- Heidenreich, A.:* Intraoperative frozen section analysis to monitor nerve-sparing radical prostatectomy. *Eur Urol.* 2006;49(6):948–9.

U. Wagner, P. A. Diener, L. Bubendorf, Ph. Went (Trad. française: C.Y. Genton)

Vessie

Renseignements cliniques

- Résultats d'examens cystoscopiques, radiologiques, et cliniques
- Résultats d'examens antérieurs histologiques et cytopathologiques des voies urinaires
- Thérapies locales (BCG, autre) et systémiques (chimiothérapie)
- Anamnèse spécifique (par ex. Bilharziose)
- Predisposition génétique (par ex. HNPCC)
- Pédicaments
- Autre(s) maladie(s) maligne(s)

Macroscopie (selon type de matériel)

Biopsie transurétrale

- Indication: petites tumeurs papillaires, biopsies dans la zone marginale ou le centre d'une grande tumeur; mapping de la muqueuse vésicale pour différenciation maladie inflammatoire versus néoplasique
- Indiquer nombre et taille maximale des fragments

Résection transurétrale

- Indication: tumeurs papillaires plus grandes et lésions solides
- Indiquer taille (volume en 3D possible, mais pas suffisamment exact)

Cystectomie, cystoprostatectomie, résection de diverticule

- État de la résection (frais, fixé, ouvert)
- Remplir avec du formol ou ouvrir par voie transurétrale sur le plan antérieur, fixer sur sagex
- Décrire la tumeur (localisation anatomique, solitaire vs. multiple, couleur, consistance, taille en 3D, ulcération, croissance exophytique ou diffuse extension et épaisseur d'invasion, atteinte de la graisse périvésicale, distance vers les tranches de section, atteinte des uretères, de l'urètre, etc.)
- Description des organes attachés (urètre, uretères, prostate, utérus, ovaires, vagin)
- Documentation de régions marquées par le chirurgien (fil, clip, encre) sur schéma/photo
- Description de la muqueuse non néoplasique (régions blanchâtres ou hyperémies peuvent indiquer régions de métaplasie ou de carcinome in situ)
- Présence de ganglions lymphatiques dans la graisse périvésicale (rare)
- Ganglions lymphatiques envoyés séparément (nombre, taille, métastase macroscopiquement visible)
- Autres observations

Biopsies d'un urètre et du système caliciforme rénal

- Il s'agit de petites biopsies obtenues par endoscopie
- Indiquer nombre et taille maximale des fragments

Résections d'un urètre et du système caliciforme rénal

- État de la résection (frais, fixé, ouvert)
- Masse de la résection
- Préparation du rein avant dissection: couper en deux en gardant la région hilare intacte (comme pour une néphrectomie pour tumeur), le système caliciforme est ainsi bien exposé, noter vaisseaux, en cas de carcinome urétéral fortuit
- Insertion vésicale incluse dans la résection urétrale?
- Dilatation de l'uretère ou du système caliciforme
- Demandes spécifiques de la part du chirurgien (marqué par fil)
- Décrire la tumeur: localisation anatomique, solitaire vs. multiple, couleur, consistance, taille en 3D, ulcération, croissance exophytique ou diffuse extension et épaisseur d'invasion dans le parenchyme rénal, atteinte de la graisse périrénale
- Distance vers les tranches de section: uretère distal/insertion vésicale, tissu mou uretère/système caliciforme. En cas de néphrectomie; hile et tissu mou (périrénal)
- Description des organes attachés (per ex. glande surrénale)
- Préparation de la graisse périrénale (glande adrénale, ganglions lymphatiques)
- Ganglions lymphatiques envoyés séparément (nombre, taille, métastase macroscopiquement visible)
- Autres observations

Examen extemporané

- Tranche de section des uretères, de l'urètre (marqué par fil)
- Présence d'atteinte tumorale, de dysplasie sévère

Prise en charge**Biopsie transurétrale**

- Inclure en totalité
- 3 coupes en profondeur, avec lames blanches intermittentes (muqueuse urothéliale souvent dénudée en cas de carcinome in situ)
- Coloration H&E, elastica van Gieson

Résection transurétrale

- Inclure en totalité (sauf si il s'agit d'une résection volumineuse de nature palliative d'un carcinome invasif connu, avancé)

Cystectomie, cystoprostatectomie, résection de diverticule

- Inclure les tranches de section urétrales
- Inclure la tranche de section de l'urètre (coupe perpendiculaire ou longitudinale avec multiples profondeurs)
- Coupe sagittale des ostia urétrales en relation avec la tumeur
- Tranches de sections en cas de résection partielle et résection de diverticule

- Échantillonner la tumeur (1 bloc par cm de grande taille au minimum) et utiliser colorations spéciales pour certaines variantes (elastica van Gieson, bleu Alcian, BA-PAS)
- En cas d'ulcération sans tumeur: inclure la région ulcérée en totalité pour ne pas manquer des résidus tumoraux à la base de l'ulcère
- Épaisseur maximale de la tumeur
- Relation de la tumeur avec la séreuse
- Relation de la tumeur avec la muqueuse avoisinante normale
- Relation de la tumeur avec les tranches de section
- Échantillonner toutes les régions suspectes (blanchâtres, hyperémies)
- Prendre un bloc représentatif, les parois antérieure, postérieure, latérales gauche et droite, trigone, toit de la vessie (carcinome in situ fortuit important pour le pronostic)
- Examiner les ganglions lymphatiques dans la graisse périvésicale (si présents, rare)
- Lameller la prostate/l'urètre et échantillonner soit comme pour prostatectomie (carcinome fortuit dans 50 % des cas, même si macroscopiquement pas visible) ou 1 bloc par cm de la taille maximale au minimum). Bien documenter et échantillonner l'urètre intra-prostatique (carcinome in situ, invasif?)
- Examiner et échantillonner les autres organes avoisinants selon présentation macroscopique (infiltration tumorale, fistules, etc.) en utilisant les guidelines spécifiques

Biopsies d'un urètre et du système caliciforme rénal

- Inclure en totalité
- 3 profondeurs, avec lames blanches intermittentes
- Coloration H&E, elastica van Gieson

Résections d'un urètre

- Tranche de section urètre
- Tranche de section insertion vésicale (si présent)
- Tranche de section du tissu mou (radiaire) de l'uretère (coupes transversales, encre)
- Tumeur (un bloc par cm de taille maximale): épaisseur d'infiltration maximale sur coupes transversales (van Gieson), relation avec les tranches de section (encre), relation avec la muqueuse avoisinante non tumorale, colorations spéciales: EVG, bleu Alcian-PAS (sous-types)
- Échantillons de l'uretère non atteint par la tumeur
- Rein (si présent): échantillonnage tumoral (cf. ci-dessous)
- Ganglions lymphatiques régionaux envoyés séparément

Résection du système caliciforme rénal

- Tranche de section urètre
- Tranche de section vaisseaux hilaires
- Tranche de section du tissu mou du système caliciforme
- En cas d'atteinte massive: tranche de section périrénale, capsule (registre des tumeurs rénales)

- Tumeur (un bloc par cm de taille maximale), inclure toute région suspecte, épaisseur d'infiltration maximale (van Gieson), relation avec le parenchyme rénal (infiltration?), relation avec la muqueuse avoisinante non tumorale, colorations spéciales: EVG, bleu Alcian-PAS (sous-types), en cas de tumeurs multiples: échantillonner toutes les tumeurs
- Prélèvements du rein et du système caliciforme non-tumoral (PAS et autres colorations si nécessaire)
- Ganglions lymphatiques dans la région hilaire (rare)
- Examiner et échantillonner les autres organes avoisinants selon présentation macroscopique (infiltration tumorale, fistules, etc.) en utilisant les guidelines spécifiques
- Prélèvements envoyés séparément (par ex. tranches de section, ganglions lymphatiques d'autres régions)

Réssection de l'insertion urétéro-vésicale pour sténose de nature non néoplasique

- Tranche de section distale
- Tranches longitudinales (profondeurs)
- Coloration H&E et elastica van Gieson (hypertrophie musculaire et fibrose)

Néphrectomie pour dilatation hydronéphrotique avec pyélonéphrite chronique lithiasique et/ou reflux pyélo-urétéral

- Colorations selon indication spécifique
- En cas de divergence avec les renseignements cliniques: exclure une maladie néoplasique, notamment un carcinome in situ (échantillonnage plus extensif, profondeurs, etc.)

Examen extemporané

- Tranche de section des uretères perpendiculaire ou longitudinal en cas de tumeur macroscopique (plusieurs blocs et profondeurs, donner distance de la tumeur vers les tranches de section)
- Examiner la tranche de section de l'urètre sur la pièce de cystectomie seulement en cas de reconstruction vésicale (difficile, car souvent rétraction de la muqueuse) Alternativement, la tranche de section de l'urètre est réséquée in situ par le chirurgien et soumise séparément. Meilleure encore est la documentation de la situation de l'urètre sur biopsies préopératoires (recommander au chirurgien)
- En cas de tumeurs urétérales et du système caliciforme, ne pas examiner les ganglions lymphatiques par office (problème d'échantillonnage)

Rédaction du rapport

Tous les prélèvements

- Type de prélèvement
- Type de tumeur selon classification OMS
- Sous-type du carcinome urothélial: variante micropapillaire vs. nested vs. sarcomatoïde
- Différenciation divergente: épidermoïde, glandulaire, à petite cellule
- Drade selon OMS 1973 (G1–G3) et selon OMS 2004 (bas grade/haut grade)
- Si nécessaire, utiliser nomenclature utilisée par le clinicien demandeur
- Classification pTNM dans version actuelle

Biopsies de la vessie

- Carcinome oui/non, si oui invasion oui/non
- Architecture: papillaire, solide, plane, ulcérée, autre
- Selon taille de la biopsie: présence de musculature propre, infiltrée oui/non (attention: pas toutes invasions de fibres musculaires signifient pT2, des fibres musculaires existent aussi dans la sous-muqueuse)
- Présence d'invasion vasculaire, vérifier par immunohistochimie, si nécessaire
- Muqueuse avoisinante (dysplasie, érosion, inflammation, ulcération)
- Artéfacts d'électrocautérisation, d'écrasement si marqués
- Classification pT

Résection transurétrale

- Carcinome oui/non, si oui
- Invasion oui/non, si oui
- Profondeur d'invasion (mm)
- Architecture: papillaire, solide, plane, ulcérée, autre
- Présence de musculature propre, infiltrée oui/non
- Présence d'invasion vasculaire (veineux vs. lymphatique, vérifier par immunohistochimie, si nécessaire)
- Muqueuse avoisinante (dysplasie, érosion, inflammation, ulcération)
- Artéfacts d'électrocautérisation, d'écrasement si marqués
- Classification pT

Cystectomie complète ou partielle

- Carcinome oui/non, si oui unifocal vs. multiple (nombre de foyers tumoraux)
- Architecture: papillaire, solide, plane, ulcérée, autre
- Invasion oui/non; profondeur d'invasion (mm, moitié interne ou externe de la musculature), dépassement de l'organe, infiltration de la graisse péri-vésicale oui/non
- Relation de la tumeur et les tranches de section (distance en mm et identification du site de distance minimale, inclus les tranches de section urétérales)
- Présence de carcinome in situ (dysplasie haut grade), isolé ou avoisinant un carcinome invasif, taille maximale, distance de la tranche de section
- Présence de musculature propre, infiltrée oui/non
- Présence d'invasion vasculaire (veineux vs. lymphatique, vérifier par immunohistochimie, si nécessaire)

- Ganglions lymphatiques métastatiques/nombre total réséqué, taille maximale des métastases
- Muqueuse avoisinante (dysplasie, érosion, inflammation, ulcération)
- Artéfacts d'électrocautérisation, d'écrasement si marqués
- Effets adverses à prétraitements (ulcère, inflammation)
- Autre modifications et trouvailles concernant la vessie
- Diagnostic d'organes avoisinants (i. e. prostate)
- Classification pTNM

Biopsies de l'urètre ou du système caliciforme

- Carcinome oui/non, si oui
- Invasion oui/non
- Architecture papillaire, solide, plane, ulcérée, autre
- Selon taille de la biopsie: présence de musculature propre, infiltrée oui/non (attention: pas toutes les invasions de fibres musculaires signifient pT2, des fibres musculaires existent aussi dans la sous-muqueuse)
- Présence d'invasion vasculaire, vérifier par immunohistochimie, si nécessaire
- Muqueuse avoisinante (dysplasie, érosion, inflammation, ulcération)
- Artéfacts d'électrocautérisation, d'écrasement si marqués
- Classification pT

Tumeur de l'uretère:

- Carcinome oui/non, solitaire/multiple (nombre)
- Type de tumeur et architecture: papillaire, solide, plane, ulcérée, autre
- Invasion oui/non, épaisseur d'invasion (stroma, musculature propre, graisse péri-urétérale)
- Invasion de vaisseaux lymphatiques ou vasculaires oui/non
- Tranches de section: atteinte tumorale, distance selon localisation anatomique (distal, radiaire, insertion dans la vessie)
- Présence de dysplasie haut grade/carcinome in situ, isolé ou péritumoral, extension, relation avec les tranches de section
- Altérations non tumorales (hydro-uretère, inflammation, etc.)
- Ganglions lymphatiques (nombre métastatique/totale, taille de la plus grande métastase, dépassement capsulaire oui/non)
- Pathologies des organes avoisinants, notamment du rein
- Classification pT

Tumeur du système caliciforme:

- Carcinome oui/non, solitaire/multiple (nombre)
- Type de tumeur et architecture: papillaire, solide, plane, ulcérée, autre
- Invasion oui/non, épaisseur d'invasion (stroma, musculature propre, graisse périurétérale)
- Infiltration des organes avoisinants, notamment du rein et graisse périrénale
- Invasion de vaisseaux lymphatiques ou vasculaires oui/non
- Tranches de section: atteinte tumorale, distance selon localisation anatomique (distal, radiaire, insertion dans la vessie)
- Présence de dysplasie haut grade/carcinome in situ, isolée ou péritumorale, extension, relation avec les tranches de sections

- Altérations non tumorales (hydro-uretère, inflammation, etc.)
- Ganglions lymphatiques (nombre métastatique/totale, taille de la plus grande métastase, dépassement capsulaire oui/non)
- Pathologies des organes avoisinants, notamment du rein
- Classification pT

Examen extemporané

- Tranches de section urétérale et urétrale
- Carcinome invasif oui/non, carcinome in situ oui/non (ne pas essayer de donner le grade de dysplasie, car ce diagnostic est normalement impossible lors d'une coupe congelée)

Immunohistochimie et pathologie moléculaire (optionnel)

- Chaque immunohistochimie doit être mentionnée dans le rapport histologique
- CK20 (différenciation urothéliale/dysplasie)
- P53 (dysplasie low grade vs. CIS, carcinome invasif)
- CD31, CD34, factor VIII, D2-40 (invasion vasculaire)
- CK7/PAS/PSAP (carcinome urothélial peu différencié vs. autre carcinome peu différencié)
- P63, AMACR (racemase, p405s), cocktail AMACR+p63, ou cytokératines de haut poids moléculaire (CK5/6) pour diagnostic de lésion prostatique
- Autres examens à visée prédictive et pronostique (selon littérature actuelle): MIB-1, Mcm2
- UroVysion (Abbott) pour application en cytologie (déterminer le risque de récurrence d'un carcinome urothélial précoce, cf. chapitre cytologie)

Rapports types Vessie, paroi latérale gauche, biopsies: **carcinome urothélial in situ (pTis)**, sans évidence d'invasion.

Vessie, résection transurétrale: **carcinome urothélial papillaire non invasif (pTa)**, de bas grade selon OMS (G2 selon ancienne classification, 1973). Musculature propre identifiée, non infiltrée.

Classification TNM (2009): pTa, G2 (WHO 2004: low grade)

Cystoprostatectomie: **carcinome urothélial invasif**, peu différencié, solide, ulcéré, de la paroi latérale gauche. Invasion débutante (moyen interne) de la musculature propre. Infiltration et sténose de l'insertion urétrale gauche. Absence d'invasion vasculaire. Résection en totalité (cf. commentaire). Carcinome urothélial in situ, multifocal, au niveau du trigone. Urètre et uretères sans dysplasie. Dilatation de l'uretère gauche. Deux ganglions lymphatiques dans la graisse périvésicale sans métastase (0/2). Prostate avec hyperplasie musculoglandulaire, sans carcinome. Glandes séminales et canaux déférents sans pathologie.

Classification TNM (2009): pT2a, pN0(0/2), G3, L0, V0

Commentaire: le carcinome a été réséqué en totalité, avec une distance minimale vers la tranche de section périvésicale de 1,8 cm (latéral gauche).

Néphrectomie droite: **carcinome urothélial papillaire non invasif (pTa)**, de 5 cm de plus grande taille, réséqué en totalité. Dilatation du système caliciforme avec inflammation chronique et aiguë, absence de dysplasie dans l'urothélium non tumoral avoisinant. Parenchyme rénal péri tumoral avec multiples cicatrices pyélonéphritiques

Classification TNM (2009): pTa, G2 (WHO 2004: low grade)

Check listes

- **Type de matériel:** biopsie, résection transurétrale, cystectomie (partielle), examen extemporané
- **Type de tumeur** (selon actuelle classification OMS)
- **Degré de différenciation:** bien, intermédiaire, peu (OMS 1973) vs. bas grade/haut grade (OMS 2004)
- **Epaisseur d'invasion:** micro- ou macroscopique
- **Invasion vasculaire:** vaisseaux lymphatiques, vaisseaux sanguins oui/non
- **Ganglions lymphatiques:** nombre, taille de la métastase, dépassement capsulaire
- **Tranches de section**
- **Vessie résiduelle:** CIS, dysplasie de haut grade
- **Organes avoisinants,** notamment prostate, rein (cf. chapitres séparés)
- **Classification pTNM** (actuelle édition 2009)

Littérature

- Eble, J., Sauter, G., Epstein, J., Sesterhenn, I.*: WHO Classification of Tumours. Pathology and Genetics of Tumours of the Urinary System and Male Genital Organs. Lyon: IARC Press, 2004.
- Mostofi, F.K., Sobin, L.H., Torloni, H.*: Histological typing of urinary bladder tumours., vol. 10. Geneva: WHO, 1973.
- Sobin, L.H., Wittekind, C.*: TNM Classification of Malignant Tumours (6th edition). New York: Wiley-Liss; 2002.
- American Joint Committee on Cancer. Manual for staging of cancer, 6th ed. New York: Springer; 2002.
- Murphy, W.M., Grignon, D.J., Perlman, E.J.*: AFIP Atlas of Tumor Pathology, Series 4, Tumors of the Kidney, Bladder, and Related Urinary Structures. 2004.
- College of American Pathologists: Cancer Protocols and Checklists: Urinary Bladder, Renal Pelvis, Ureter, 2005. www.cap.org/apps/docs/cancer_protocols/2005/urbladder05_pw.pdf
- Standards and Datasets for Reporting Cancers: Dataset for tumours of the urinary collecting system (Renal pelvis, ureter, bladder and urethra) 2007, The Royal College of Pathologists, Coordinators: Dr. Patricia Harnden, St. James's University Hospital, Leeds; Professor Richard Ball, Norfolk and Norwich University Hospital, Norwich; Dr Alex Freeman, University College London. www.rcpath.org/resources/pdf/G044TumoursUrinaryCollectingSystemFINAL.pdf
- Association of Directors of Anatomic and Surgical Pathology. Final Anatomic Diagnosis Checklist. Urinary Bladder Neoplasm and Renal Pelvis Ureter. www.adasp.org/checklists/checklists/urinary%20bladder%20-%20checklist%20-%20v1.1.pdf
www.adasp.org/checklists/checklists/renal%20pelvis%20ureter%20-%20checklist%20-%20v1.1.pdf
- Parkinson, M.C., Fisher, C.*: Gross examination of bladder specimens. *J Clin Pathol* 1991;44:890–895.
- Murphy, W.M.*: ASCP survey on anatomic pathology examination of the urinary bladder. *Am J Clin Pathol* 1994;102:715–723.
- Recommendations for the reporting of urinary bladder specimens containing bladder neoplasms. Association of directors of anatomic and surgical pathology. *Hum Pathol* 1996;8:751–753.
- Recommendations for the reporting of urinary bladder specimens containing bladder neoplasms. Association of directors of anatomic and surgical pathology. Comment. *Hum Pathol* 1997;3:389.
- Epstein, J.I., Amin, M.B., Reuter, V.R., Mostofi, F.K., and the bladder Consensus Conference Committee*: The World Health Organization/International Society of Urological Pathology Consensus Classification of urothelial (transitional cell) neoplasms of the urinary bladder. *Am J Surg Pathol*, 1998;22:1435–1448.
- Shariat, S.F., Karakiewicz, P.I., Palapattu, G.S., Amiel, G.E., Lotan, Y., Rogers, C.G., Vazina, A., Bastian, P.J., Gupta, A., Sagalowsky, A.I., Schoenberg, M., Lerner, S.P.*: Nomograms provide improved accuracy for predicting survival after radical cystectomy. *Clin Cancer Res.* 2006 Nov 15;12(22):6663–76.
- Wissenschaftlich begründete Leitlinien für Diagnostik und Therapie. www.leitlinien.net.
- Ruffion, A., Manel, A., Massoud, W., Decaussin M, Berger, N., Paparel, P., et al.*: Preservation of prostate during radical cystectomy: evaluation of prevalence of prostate cancer associated with bladder cancer. *Urology* 2005;65:703–707.
- Sylvester, R.J., van der Meijden, A.P., Oosterlinck, W., Witjes, J.A., Bouffoux, C., Denis, L., et al.*: Predicting recurrence and progression in individual patients with stage Ta T1 bladder cancer using EORTC risk tables: a combined analysis of 2596 patients from seven EORTC trials. *Eur Urol* 2006;49:466–475.
- Tosoni, I., Wagner, U., Sauter, G., Egloff, M., Knönagel, H., Alund, G., Bannwart, F., Mihatsch, M.J., Gasser, T.C., Maurer, R.*: Clinical significance of interobserver differences in the staging and grading of superficial bladder cancer. *BJU Int.* 2000 Jan;85(1):48–53.
- Bostwick, D.G., Mikuz, G.*: Urothelial papillary (exophytic) neoplasms. *Virchows Arch* 2002;441:109–116.

- Holmang, S., Hedelin, H., Anderstrom, C., Holmberg, E., Busch, C., Johansson, S.L.: Recurrence and progression in low grade papillary urothelial tumors. *J Urol* 1999; 162:702–707.
- Alsheikh, A., Mohamedali, Z., Jones, E., Masterson, J., Gilks, C.B.: Comparison of the WHO/ISUP classification and cytokeratin 20 expression in predicting the behavior of low-grade papillary urothelial tumors. *World/Health Organization/International Society of Urologic Pathology. Mod Pathol* 2001; 14:267–272.
- Hofmann, T., Knüchel-Clarke, R., Hartmann, A., Stöhr, R., Tilki, D., Seitz, M., et al.: Clinical implications of the 2004 WHO histological classification of non-invasive tumours of the urinary bladder. *EAUEBU Update* 2006; Series 4:83–95.
- Holmang, S., Andius, P., Hedelin, H., Wester, K., Busch, C., Johansson, S.L.: Stage progression in Ta papillary urothelial tumors: relationship to grade, immunohistochemical expression of tumor markers, mitotic frequency and DNA ploidy. *J Urol* 2001; 165:1124–1128.
- Montironi, R., Lopez-Beltran, A.: The 2004 WHO classification of bladder tumors: a summary and commentary. *Int J Surg Pathol* 2005; 13:143–153.
- Harland, S.J., Charig, C.R., Highman, W., Parkinson, M.C., Riddle, P.R.: Outcome in carcinoma in situ of bladder treated with intravesical bacille Calmette-Guerin. *Br J Urol* 1992; 70:271–275.
- Kirkali, Z., Chan, T., Manoharan, M., Algaba, F., Busch, C., Cheng, L., et al.: Bladder cancer: epidemiology, staging and grading, and diagnosis. *Urology* 2005;66:4-34.
- Lotan, Y., Gupta, A., Shariat, S.F., Palapattu, G.S., Vazina, A., Karakiewicz, P.I., et al.: Lympho-vascular invasion is independently associated with overall survival, cause-specific survival, and local and distant recurrence in patients with negative lymph nodes at radical cystectomy. *J Clin Oncol* 2005; 23:6533–6539.
- Simon, R., Atefy, R., Wagner, U., Forster, T., Fijan, A., Bruderer, J., Wilber, K., Mihatsch, M.J., Gasser, T., Sauter, G.: HER-2 and TOP2A coamplification in urinary bladder cancer. *Int J Cancer*. 2003 Dec 10; 107(5): 764–72.
- Fleischmann, A., Thalmann, G.N., Markwalder, R., Studer, U.E.: Extracapsular extension of pelvic lymph node metastases from urothelial carcinoma of the bladder is an independent prognostic factor. *J Clin Oncol*. 2005 Apr 1; 23(10):2358–65.
- Yurakh, A.O., Ramos, D., Calabuig-Fariñas, S., López-Guerrero, J.A., Rubio, J., Solsona, E., Romanenko, A.M., Vozianov, A.F., Pellin, A., Llombart-Bosch, A.: Molecular and immunohistochemical analysis of the prognostic value of cell-cycle regulators in urothelial neoplasms of the bladder. *Eur Urol*. 2006 Sep; 50(3):506–15; discussion 515.
- Burger, M., Denzinger, S., Hartmann, A., Wieland, W.F., Stoehr, R., Obermann, E.C.: Mcm2 predicts recurrence hazard in stage Ta/T1 bladder cancer more accurately than CK20, Ki67 and histological grade. *Br J Cancer*. 2007 Jun 4; 96(11): 1711–5. Epub 2007 May 15.
- Margulis, V., Shariat, S.F., Ashfaq, R., Sagalowsky, A.I., Lotan, Y.: Ki-67 is an independent predictor of bladder cancer outcome in patients treated with radical cystectomy for organ-confined disease. *Clin Cancer Res*. 2006 Dec 15; 12(24):7369–73.
- Batata, M.A., Withmore, W.F., Hilaris, B.S., Tokita, N., Grabstald, H.: Primary carcinoma of the ureter: a prognostic study. *Cancer* 1975; 35:1626–32.
- Hall, M.C., Womack, S., Sagalowsky, A.I., Carmody, T., Erickstad, M.D., Roehrborn, C.G.: Prognostic factors, recurrence, and survival in transitional cell carcinoma of the upper urinary tract: a 30-year experience in 252 patients. *Urology* 1998; 52:594–601.
- Millan-Rodriguez, F., Chechile-Toniolo, G., Salvador-Bayarri, J., Huguet-Perez, J., Vicente-Rodriguez, J.: Upper urinary tract tumors after primary superficial bladder tumors: prognostic factors and risk groups. *J Urol* 2000; 164:1183–7.
- Munoz, J.J., Ellison, L.M.: Upper tract urothelial neoplasms: incidence and survival during the last 2 decades. *J Urol* 2000; 164:1523–5.

H. Hopfer, S. Rotman, H. Moch

Rein

Rein natif

Trois techniques sont nécessaires pour l'interprétation des biopsies de rein natif: la microscopie optique, l'immunohistochimie/immunofluorescence et la microscopie électronique.

Renseignements cliniques

- Questions cliniques avec le diagnostic différentiel clinique
- Symptôme (par ex. syndrome néphrotique ou néphritique)
- Les facteurs de risque: hypertension et diabète
- L'anamnèse familiale: maladies rénales familiales (si connues)
- La fonction rénale (créatinine, clearance de la créatinine; protéinurie; hématurie)
- Autres maladies notables (par ex. SLE, hépatite virale, cancer, etc.)
- Sérologie auto-immune (ANCA, ANA, anti-GBM, etc.)
- Autres valeurs de laboratoire notables (sérologie virale, autres?)
- Médicaments (en particulier, les médicaments néphrotoxiques)

Description de la macroscopie

Type de biopsie

- Biopsie à l'aiguille, biopsie chirurgicale, néphrectomie (partielle)

Biopsie à l'aiguille

- Nombre et longueur des carottes
- Répartition (tailles des fragments) du matériel reçu entre la microscopie optique, immunohistochimie/immunofluorescence, microscopie électronique

Néphrectomie (partielle):

- Description comme pour celle des pièces de néphrectomie oncologique avec une attention particulière à: la surface; l'épaisseur du cortex; la délimitation cortico-médullaire; la forme et la couleur des papilles, au système caliciforme; la présence ou non de lithiases; l'artère et la veine rénale
- Description spécifique de toutes lésions focales

Prise en charge de la macroscopie

Biopsies à l'aiguille

- Frais ou fixé
- Matériel fixé en formol tamponné pour microscopie optique et immunohistochimie/immunofluorescence (si absence de matériel congelé)
- Extension et fixation des carottes sur compresses de gaze
- Coupes sériées (2 µm)
- Colorations spéciales pour la microscopie optique: H&E; PAS; Trichrome (SFOG); VGEL; une argentation (par ex. Jones). Placer 1–2 coupes sériées par lame
- Lames blanches pour immunohistochimie par anticipation
- Matériel pour immunofluorescence: un bloc contenant le matériel congelé
- Cryo-coupes blanches avec coupes sériées (4–5 µm), une lame colorée H&E et si possible une lame colorée PAS
- Matériel pour microscopie électronique: taille maximale des fragments de 1 mm, inclure le matériel en 1 un plusieurs blocs

Néphrectomie (partielle)

- Frais ou fixé
- Matériel pour la microscopie optique et l'immunohistochimie:
 - 2–3 blocs représentatifs avec cortex, medulla, papille; un bloc contenant le cortex avec les colorations spéciales (H&E, PAS, SFOG, VGEL), les autres blocs avec les colorations H&E
 - Échantillonner les lésions particulières (H&E)
 - Échantillonner les grandes branches d'artères et veines (H&E, VGEL)
 - Échantillonner le système caliciforme et l'uretère (H&E)
- Un cryo-bloc représentatif pour immunofluorescence en région cortical (optionnel)
- Un bloc pour microscopie électronique (optionnel): après fixation au glutaraldehyde, inclure en Epoxy un ou plusieurs blocs avec une taille maximale de fragments de 1 mm

Rédaction du rapport

- Diagnostic selon OMS et AFIP (recommandé)
- Indiquer si la biopsie est représentative (recommandé)
- Indiquer le taux de lésions irréversibles (glomérules sclérosés, fibrose interstitielle, atrophie tubulaire, fibrose intimale notable (recommandé)
- Utiliser classifications courantes (par. ex. ISN/RPS classification pour lupus, recommandé)
- Résultat des études par immunohistochimie et immunofluorescence en indiquant l'intensité du marquage et leur localisation (recommandé)

Immunohistologie

Biopsies à l'aiguille

- Immunofluorescence sur lames de blocs paraffines (fixé): IgA, IgG, IgM, C3, dans la mesure du possible C1q, C5-9 et fibrinogène et si nécessaire chaînes légères kappa et lambda
- Immunofluorescence sur cryo-coupes: IgA, IgG, IgM, C3, dans la mesure du possible C1q, C5-9, fibrinogène et chaînes légères kappa et lambda

Néphrectomie (partielle)

- En cas de lésions suspectes glomérulaires selon les renseignements cliniques ou selon le résultat par microscopie optique: même panel d'anticorps que pour les biopsies à l'aiguille (voir ci-dessus)
- Devant toutes lésions chroniques notables, comme par exemple: une sclérose glomérulaire > 10 %, une fibrose interstitielle, et atrophie tubulaire > 20 % (recommandé)

Microscopie électronique

- Biopsies à l'aiguille (recommandé)
- Effectuer des coupes sémi-fines
- Effectuer une examen ultrastructural en documentant par photos 1-2 glomérules
- Néphrectomies (partielles):
- En cas de lésions glomérulaires et si un diagnostic ne peut pas être posé par microscopie optique et par immunohistochimie (recommandé)

Rédaction de rapports

Biopsies à l'aiguille

Exemple 1:

Ponction-biopsie de rein natif

Néphropathie à dépôts d'IgA avec

- Lésions actives: abondants dépôts mésangiaux d'IgA; 2 croissants cellulaires sans nécrose sur 16 glomérules; 1 croissant fibro-cellulaire sur 16 glomérules
- Lésions chroniques: 4 croissants fibreux sur 16 glomérules; sclérose glomérulaire (5/16: 31 %); hyalinose segmentaire et focale glomérulaire secondaire; fibrose interstitielle (40 %) avec atrophie tubulaire
- Artériosclérose modérée
- Hyalinose artériolaire modérée

Eventuelle classification telle que Haas/Lee ou encore Oxford (recommandée)

Exemple 2:

Ponction-biopsie de rein natif:

- Néphrite interstitielle aiguë avec composante inflammatoire plasmocytaire. Absence de composante éosinophilique

Néphrectomie

Exemple 3:

- Rein gauche, néphrectomie partielle
 - Pyélonéphrite abcédante sévère avec hydronéphrose modérée secondaire.
Présence de multiples lithiases dans le système pyélo-caliciel

Rein transplanté (greffon rénal)

Les biopsies de greffon rénal nécessitent dans les premiers 6 mois après transplantation une étude par immunohistochimie/immunofluorescence d'un produit du Complément, le C4d et d'un agent viral, le BK virus (anticorps SV40).

Les 3 techniques décrites pour la prise en charge de biopsie de rein natif sont également utilisées.

Renseignements clinique

- Date de transplantation et nombre de greffons reçus
- Maladie ayant mené à l'insuffisance rénale terminale
- Traitement immunosuppresseur ou d'induction
- Traitement anti-rejet reçu avant la biopsie
- Hypertension ancienne ou nouvelle
- Diabète
- Protéinurie avec taux par 24h
- Créatinine sanguine avec valeur de la créatinine de base
- Infections au moment de la biopsie et dans les 4 semaines avant la biopsie (en particulier, le BK virus)
- Autres renseignements notables (par ex.: sténose ou thrombose de l'artère/veine rénale, obstruction post-rénale, déshydratation, etc ...)

Description macroscopique

Type de biopsie

- Biopsie à l'aiguille
- Biopsie chirurgicale
- Explantation du greffon rénal
- Description identique à la procédure des reins natifs

Prise en charge macroscopique

- Cf. rein natif
- En cas d'explantation du greffon rénal (néphrectomie du greffon), il est recommandé d'inclure les artères debout (perpendiculaire) dans un bloc séparé et d'effectuer des coupes sériées

Rédaction du rapport

- Utiliser une terminologie qui est comprise par les cliniciens.
Une classification de rejet telle que Banff peut être utilisée, s'il existe au minimum un diagnostic clair et sans ambiguïté pour le clinicien
- Indiquer la sévérité de lésions irréversibles (scléroses glomérulaires, fibrose interstitielle, atrophie tubulaire (recommandé))
- Résultat des études par immunohistochimie et immunofluorescence en indiquant l'intensité du marquage et leur localisation (recommandé)

Immunohistologie

- Biopsies à l'aiguille
- Immunohistochimie sur lames de blocs paraffines: C4d, SV40
- Immunohistochimie/immunofluorescence sur lames de blocs paraffines: C4d, et si possible (suspicion de récurrence de la maladie dans le greffon), IgA, IgG, IgM, C3, C1q, C5-9, fibrinogène
- Immunofluorescence sur cryo-coupes: C4d, HLA-DR (optionnel), et si possible (suspicion de récurrence de la maladie dans le greffon), IgA, IgG, IgM, C3, C1q, C5-9, fibrinogène
- Explantation du greffon rénal
- Cf. biopsies à l'aiguille

Microscopie électronique

- Biopsies à l'aiguille (recommandé en cas de transplantation rénale datant plus de 6 mois ou plus et en cas de protéinurie ou d'hématurie notable:
- Cf. rein natif
- En plus, examen ultrastructural des capillaires péri-tubulaires
- Explantation du greffon rénal si un diagnostic ne peut pas être posé par microscopie optique et par immunohistochimie (recommandé)

Rédaction de rapports

Biopsie à l'aiguille

Exemple 1:

Ponction-biopsie du greffon rénal: Rejet cellulaire sévère artériel et tubulo-interstitielle avec:

- Lésions actives: infiltrat lymphocytaire (40 %); hémorragie fraîche interstitielle; tubulite lymphocytaire (> 10 lymphocytes/tube); infiltrat lymphocytaire artériel transmural
- Lésions chroniques: fibrose interstitielle avec atrophie tubulaire (< 5 %). Artériosclérose légère

Exemple 2:

Ponction-biopsie du greffon rénal: Signe de toxicité chronique aux inhibiteurs de la calcineurine au niveau artériolaire. Fibrose interstitielle avec atrophie tubulaire (40 %). Artériolosclérose modérée

- Explantation du greffon rénal

Exemple 3:

Explantation du greffon rénal: Rejet humoral aigu et chronique: infiltrat lymphocytaire artériel transmural, artériopathie chronique d'allogreffe, glomérulopathie chronique d'allogreffe, infiltrat mononucléés avec margination dans les capillaires péri-tubulaires, lamellation des membranes basales des capillaires péri-tubulaires et abondants dépôts de C4d péri-tubulaires. Fibrose interstitielle avec atrophie tubulaire (60–70 %).

Littérature

Renal Disease. Classification and Atlas of Glomerular Diseases, Second Edition. Edited by *J. Churg, J. Bernstein, R.J. Glassock*. Igaku-Shoin, New York, 1995.

Atlas of Nontumor Pathology. Non-Neoplastic Kidney Diseases. First Series, Fascicle 4. By *V.D. D'Agati, J.C. Jennette, F.G. Silva*. ARP Press, Silver Spring, Maryland, 2005.

Surgical Pathology Dissection. An Illustrated Guide. Chapter 29: Kidney. By *R.H. Hruban, W.H. Westra, T.H. Phelps, C. Isacson*. Springer, New York, 1996.

M.J. Mihatsch, M. Mayr, H. Hopfer: Worauf ist bei einer Nierenbiopsie zu achten? Internistische Praxis 49: 491–504, 2009.

S. Rotman et al.: Le rôle du pathologiste dans la pathologie rénale. Revue médicale suisse 119, 2007.

Tumeurs rénales

Renseignements cliniques

- Questions cliniques éventuelles et diagnostic clinique suspecté
- Localisation (droit, gauche)
- Diagnostic antérieur, traitement, imagerie

Description macroscopique

- État du tissu: frais, fixé (reçu ouvert ou intact?)
- Néphrectomie complète ou partielle, excision/énucléation tumorale
- Localisation, taille
- Tissus/organes rattachés (uretère, tissu adipeux périrénal, glande surrénale, ganglions hilaires, vaisseaux)
- Surface rénale (lisse, grenu, cicatrice)
- Couleur
- Kystes
- Cicatrice (taille, consistance, couleur)
- Abscesses (taille, distribution)

A la coupe

Rein:

- Couleur
- Masse: cortex et/ou médulla
- Délimitation cortico-médullaire bien visible
- Situation des papilles: forme, nécrose, nécroses démarquées
- Kystes: cortex/médulla/taille/contenu
- Abscesses (cortex/médulla/forme/multifocal/unique)

Bassinets:

- Extension
- Contenu (lithiases, sang, pus)
- Aspect de la muqueuse

Uretère:

- Longueur/diamètre/aspect de la muqueuse après ouverture longitudinale

Vaisseaux:

- Artère rénale: nombre (polaire)/lésions de la paroi et de la lumière
- Veine rénale: thrombose/tumeur/lésions de la paroi et de la lumière

En cas de tumeur du parenchyme rénal:

- Localisation dans le rein (contour externe du rein/cortex/médulla)
- Taille, forme, consistance, couleur, kystes, nécrose, cicatrice, hémorragie, délimitation dans le parenchyme rénal

- Relation avec la capsule et distance de la capsule, relation avec le tissu adipeux péri-rénal et hilaire (infiltration du fascia de Gerota, du système pyélo-caliciel, de la veine rénale, de la glande surrénale)
- Tumeur satellite

Tumeurs du bassinnet et de l'uretère

Cf. chapitre «Vessie»

Prise en charge macroscopique

Sans tumeur:

- Cortex, médulla, bassinnet, uretère, vaisseaux du rein

Tumeur:

- Tumeur (plusieurs bloc en cas d'hétérogénéité intra-tumorale)
- Site d'invasion (certain ou suspecté); parenchyme rénal avoisinant/bassinnet/tissu adipeux péri-rénal/hilaire/veine rénale/glande surrénale

Ganglions lymphatiques (pour tous types de tumeur):

- Inclure tous les ganglions

Tumeurs de Wilms (échantillonnage selon le protocole d'étude):

- Un bloc par cm de taille tumorale maximale
- Un bloc de la capsule externe dans la région la moins épaisse
- Deux blocs de la transition entre la tumeur et le parenchyme rénal
- Un bloc de la transition entre la tumeur et le bassinnet
- Un bloc pour chaque nodule en cas de tumeur multicentrique
- Un bloc de la veine rénale dans sa partie extra-rénale
- Un bloc pour chaque ganglion lymphatique
- Un bloc du parenchyme rénal non-tumoral (à distance de la tumeur) avec la surface corticale

Rédaction de rapport

- Localisation
- Type de résection (néphrectomie partielle/totale, tumorectomie)

En cas de tumeur:

- Type histologique selon classification OMS actuelle
- Degré de différenciation (grade 1–3 selon Thoenes ou 1–4 selon Fuhrmann)
- Utiliser le système de grading spécial pour les carcinomes chromophobes et les tumeurs de Wilms
- Taille de la tumeur
- Invasion de structures avoisinantes (bassinnet, uretère, tissu adipeux péri-rénal et hilaire ou péri-urétéral, invasion des veines intra-rénales, des petites veines hilaires, de la veine rénale ou cave)

- Invasion vasculaire (vaisseaux lymphatiques, veines intra-rénales, petites veines hilaires, veine cave ou veine rénale)
- Ganglions lymphatiques (localisation, nombre examinés et nombre métastatiques)
- Tumeurs satellites
- Lésions notables du parenchyme rénal non-tumoral, du bassinot et de l'uretère
- Qualité de la résection (tranche de section en proximité de la tumeur, vaisseaux du rein, uretère)
- Classification TNM

Littérature

Fuhrman, S. A., Lasky, L. C., Limas, C.: Prognostic significance of morphologic parameters in renal cell carcinoma. *Am J Surg Pathol* 1983;6:633–655.

Kovacs, G. et al.: The Heidelberg classification of renal cell tumours. *J Pathol* 1997;183:131–133.

Eble, J., Sauter, G., Epstein, J., Sesterhenn, I.: WHO Classification of Tumours. Pathology and Genetics of Tumours of the Urinary System and Male Genital Organs. Lyon: IARC Press, 2004.

Sobin, L. H., Wittekind, C.: TNM Classification of Malignant Tumours (7th edition). New York: Wiley-Liss; 2010.

Moch, H., Gasser, T., Amin, M. B., Torhorst, J., Sauter, G., Mihatsch, M. J.: Prognostic utility of the recently recommended histologic classification and revised TNM staging system of renal cell carcinoma: a Swiss experience with 588 tumors. *Cancer* 2000;89:604–614.

Paner, G. P., Amin, M. B., Alvarado-Cabrero, I., Young, A. N., Stricker, H. J., Moch, H., Lyles, R. H.: A Novel Tumor Grading Scheme for Chromophobe Renal Cell Carcinoma: Prognostic Utility and Comparison With Fuhrman Nuclear Grade. *Am J Surg Pathol* 2010;34:1233–1240.

Bonsib, S. M. et al.: Renal Sinus Involvement in Renal Cell Carcinomas. *Am J Surg Pathol* 2000;24:451–458.

Bonsib, S. M.: Renal lymphatics, and lymphatic involvement in sinus vein invasive (pT3b) clear cell renal cell carcinoma: a study of 40 cases. *Mod Pathol* 2006;19:746–53.

L. Guillou (Traduction française: H. A. Lehr)

Prise en charge des sarcomes des tissus mous de l'adulte

Généralités

Les données qui suivent ne sont valables que pour les sarcomes des tissus mous de l'adulte. Elles n'ont pas été validées pour les sarcomes pédiatriques, ni les sarcomes gynécologiques ou viscéraux.

1/3 des sarcomes présentent des anomalies génétiques spécifiques comme des translocations réciproques, des délétions, des mutations ou des amplifications. La mise en évidence de ces anomalies (sur tissus congelés ou fixés) constitue souvent une aide au diagnostic. Certaines anomalies ont montré une corrélation avec le pronostic et la réponse aux traitements (ex. mutations de KIT et PDGFRA dans les GIST).

Toute tumeur des tissus mous doit être congelée. Ceci est aussi vrai pour les tumeurs de l'enfant que pour les tumeurs de l'adulte. Le tissu congelé est souvent nécessaire pour la mise en évidence d'anomalies moléculaires spécifiques, ainsi que pour la recherche.

Il n'est pas recommandé d'effectuer un examen extemporané à but diagnostique sur une tumeur des tissus mous. Le risque d'erreur est trop important. Le diagnostic s'effectue de plus en plus souvent sur une biopsie au trocard, moins fréquemment sur une biopsie incisionnelle. L'examen extemporané n'est autorisé que pour juger de la qualité du matériel prélevé (matériel adéquat ou nécrotique). Un examen extemporané est néanmoins possible en cas de récurrence d'une tumeur dont le type histologique est connu et est différent du tissu dans lequel se trouve la tumeur (ex. une tumeur pléomorphe au sein d'un tissu adipeux est reconnaissable en extemporané; à l'inverse, un liposarcome bien différencié adipocytaire récidivant dans une région adipeuse comme le rétropéritoine n'est pas reconnaissable de façon fiable en extemporané).

Les techniques spéciales (immunohistochimie, FISH, biologie moléculaire) sont de plus en plus indispensables pour arriver au diagnostic. La microscopie électronique est de moins en moins utilisée. Certaines anomalies génétiques ne peuvent encore être détectées que sur du tissu congelé, d'où la nécessité de pouvoir disposer de ce type tissu.

Le système de grade histologique FNCLCC (cf. Rubin et al., 2006, Guillou et al., 1997). Le système FNCLCC fait appel à trois paramètres: la différenciation tumorale, l'activité mitotique et la présence ou non de nécrose. Chaque paramètre est examiné et reçoit un score: différenciation (score 1, 2 ou 3), nombre de mitoses (score 1, 2 ou 3), et nécrose (score 0, 1 ou 2). On fait la somme des scores pour générer le grade. Grade 1: somme égale à 2 ou 3, Grade 2: somme égale à 4 ou 5, Grade 3: somme égale à 6, 7 ou 8.

Le système de grade histologique TNM/WHO 2009 (see TNM classification, UICC 200). Dans le système TNM 2009, les tumeurs sont soit de bas grade, soit de haut grade. Les tumeurs de bas grade correspondent aux tumeurs de grade 1 et 2 d'un système à 4 grades et aux tumeurs de grade 1 d'un système à 3 grades. Les tumeurs de haut grade correspondent aux tumeurs de grade 3 et 4 d'un système à 4 grades et aux tumeurs de grade 2 et 3 d'un système à 3 grades.

Le grade histologique FNCLCC ne s'applique qu'au sarcomes des tissus mous de l'adulte. Sa valeur pronostique n'a pas été prouvée dans les sarcomes pédiatriques, ni dans les sarcomes gynécologiques ou viscéraux. Le grade histologique FNCLCC ne s'applique qu'aux sarcomes non traités, car la radiothérapie ou la chimiothérapie accroissent la quantité de nécrose et diminuent l'activité mitotique. Les sarcomes pédiatriques non-RMS et non-Ewing peuvent être gradés en utilisant le système FNCLCC, mais la plupart sont gradés selon le system POG qui se base sur l'âge du patient, le type histologique, la présence de nécrose et l'activité mitotique. Si une récurrence tumorale est de plus haut grade que la tumeur primaire, ceci doit être signalé (un liposarcome bien différencié de bas grade peut récidiver sous la forme d'un liposarcome dédifférencié).

Le type et le grade histologique du sarcome peuvent être déterminés sur des biopsies au trocard (core needle biopsies) avec un certain degré de fiabilité (70–80%). En pratique, la plupart des sarcomes ne peuvent être classés qu'en bas grade ou haut grade sur un tel matériel. Les biopsies à l'aiguille ne doivent pas être interprétées en l'absence de renseignements cliniques et radiologiques. Les examens radiologiques amènent souvent des informations utiles et de grande valeur pour l'interprétation histologique: taille de la tumeur, présence de nécrose, bords infiltrants, etc.

Avant de parler de sarcome (notamment en présence d'une tumeur pléomorphe) **n'oublier pas d'éliminer les pièges diagnostiques classiques:** tumeurs bénignes pseudosarcomateuses (ex. schwannome cellulaire, lipome pléomorphe) et tumeurs malignes non mésoenchymateuses (carcinome sarcomatoïde, mélanome, mésothéliome, lymphome, sarcomes dendritiques).

Informations cliniques d'importance pour l'évaluation de la tumeur

- Antécédents de cancer ou d'irradiation dans la région où se développe la tumeur
- Antécédents de chimiothérapie
- Maladies connues prédisposantes: maladie de von Recklinghausen, lympho-œdème chronique, immunodéficience acquise, syndrome de Li-Fraumeni
- Siège précis de la tumeur (membre, tête et cou, paroi du tronc, intrathoracique, rétropéritone, intra-abdominal, pelvis, paratesticulaire)
- Côté du corps (droit, gauche, médian)
- Profondeur de la tumeur: superficielle? (dermique ou sous-cutanée?, au dessus de l'aponévrose superficielle) Profonde? (intra- ou extra-compartimentale?, sous l'aponévrose superficielle)
- Évènement tumoral: tumeur primaire? reprise chirurgicale d'une exérèse antérieure incomplète? récurrence locale? métastasectomie?

- Traitement avant prélèvement: chimiothérapie? radiothérapie? perfusion isolée de membre?
- Matériel à examiner:
 - Aspiration à l'aiguille
 - Biopsy au trocard (microbiopsie)
 - Biopsie incisionnelle
 - Exérèse large
 - Amputation
- Schéma de la pièce communiqué avec orientation de la pièce par le chirurgien

Prise en charge macroscopique d'une pièce de résection de sarcome des tissus mous

- Préciser s'il s'agit d'une pièce unique monobloc ou de fragments multiples
- Orienter la pièce d'excision (avec le chirurgien si nécessaire)
- Mesurer la pièce d'excision (trois dimensions)
- Photographier la pièce d'excision fermée et ouverte
- Repérer l'endroit où, éventuellement, la tumeur affleure la surface
- Encrer les marges chirurgicales selon orientation
- Ouvrir la pièce d'excision (bisecter) et situer la tumeur par rapport aux tissus qui l'entourent: tumeur sous cutanée? intramusculaire? intra- ou extra-compartimentale?, attachée à un vaisseau? attachée à un nerf? attachée à un viscère?
- Photographier la pièce ouverte
- Prélever rapidement la tumeur fraîche pour la banque de tissus congelés (préciser le temps écoulé entre la chirurgie et la congélation)
- Mesurer la tumeur dans ses 3 dimensions
- Evaluer la proportion de nécrose macroscopiquement
- Dire s'il s'agit d'un nodule tumoral unique ou d'une tumeur multiple
- Evaluer les bords de la tumeur: bords infiltrants ou bien délimités
- Donner des informations sur l'apparence générale de la tumeur: solide?, kystique?, gélatineuse?, myxoïde?, adipocytaire?, hémorragique?, charnue?
- Mesurer la distance entre la tumeur et les TS les plus proches
- Prélever et fixer la tumeur en glutaraldehyde pour l'examen ultrastructural (optionnel)
- Prélever la tumeur pour l'examen histologique standard (un prélèvement par cm de tumeur est recommandé; on peut faire moins de prélèvements si la tumeur est très homogène et partout la même):
 - Prélever toutes les zones d'aspects différents en cas de tumeur hétérogène
 - Prélever la tumeur et les rapports avec les marges chirurgicales les plus proches
 - Marquer sur un schéma la provenance des prélèvements effectués (important pour pouvoir ré-échantillonner les zones d'importance)
 - Prélever les ganglions péri-tumoraux identifiables (si ils existent)

Prise en charge macroscopique d'une biopsie incisionnelle ou d'une biopsie au trocard (core biopsy) d'un sarcome des tissus mous

- Préciser le nombre et la taille des fragments biopsiques adressés
- Evaluer la proportion de nécrose macroscopiquement, si cela est possible
- Prélever un ou plusieurs échantillons pour la banque de tissus congelés
- Prélever un échantillon pour l'examen en microscopie électronique (optionnel)
- Inclure en totalité le reste des fragments (un fragment par cassette)
- Demander des coupes HE et des coupes silanisées ($\times 5$) non colorées en même temps pour l'examen immunohistochimique

Prise en charge histologique d'une pièce de résection d'un sarcome des tissus mous

Préciser

- Le type histologique et sous type histologique de la tumeur (OMS 2002)
- La différenciation tumorale (score FNCLCC 1, 2, ou 3)
- Le nombre de mitoses pour 10 champs microscopiques (préciser la surface ou le diamètre du grand champ microscopique, compter les mitoses dans les zones les plus mitotiques)
- L'index mitotique (score selon FNCLCC 1, 2, ou 3)
- La quantité de nécrose tumorale (score FNCLCC 0, 1, ou 2)
- Le grade histologique
 - Selon FNCLCC (trois grades)
 - Selon OMS 2002 (deux grades)
- La présence ou non d'images d'invasion vasculaire (veineuse ou lymphatique)
- La présence ou non d'un envahissement osseux ou vasculo-nerveux
- Le caractère des bords de la tumeur: infiltrants versus expansifs
- La distance minimale en cm entre la tumeur et la marge chirurgicale la plus proche, la localisation exacte de cette marge la plus proche, et si cette marge est constituée de tissu adipeux ou musculaire ou bien d'une limite naturelle résistante (fascia/aponévrose ou périoste). Si la distance entre la tumeur et la marge est comprise entre 0,1 cm et 2 cm, sans interposition d'un fascia, l'exérèse est considérée comme marginale. Si la distance est ≥ 2 cm, l'exérèse est considérée comme large. Si la marge est positive microscopiquement, l'exérèse est considérée comme intralésionnelle. Une résection radicale implique que la tumeur a été enlevée avec le compartiment ou que le patient a subi une amputation
- Les résultats en clair des examens immunohistochimiques et/ou ultra-structuraux (préciser l'existence ou non d'une différenciation myogénique immunohistochimique s'il s'agit d'un sarcome pléomorphe car ceci a une valeur pronostique)
- Les résultats en clair des examens cytogénétiques et/ou moléculaires
- Le code TNM et la classification TNM utilisée

Particularités liés aux sarcomes post-traitement néoadjuvant et après ILP

- Macroscopiquement:
 - Evaluer le pourcentage de nécrose macroscopiquement
- Histologiquement:
 - Evaluer le pourcentage de cellules résiduelles vivaces, de nécrose, de fibrose, de fibrohyalinisation et de tissu de granulation (réponse de la tumeur au traitement)
 - Evaluer la cellularité et l'activité mitotique de la tumeur résiduelle
 - Evaluer les marges de résection
 - Distinguer les atypies liées au traitement administré (radiothérapie et/ou chimiothérapie) des atypies liées à un foyer résiduel de sarcome

Particularités liés aux spécimens de métastasectomie

- Macroscopiquement:
 - Mesurer la ou les lésions
 - Noter le siège exact de la métastase
 - Evaluer le pourcentage de nécrose macroscopiquement, si possible
- Histologiquement:
 - Evaluer le pourcentage de cellules résiduelles vivaces, de nécrose, de fibrose, de fibrohyalinisation et de tissu de granulation (réponse de la tumeur au traitement)
 - Evaluer la cellularité et l'activité mitotique de la tumeur résiduelle
 - Evaluer les marges de résection

Compte rendu anatomo-pathologique

Le compte rendu doit contenir impérativement les éléments suivants

- **Le siège de la tumeur**
- **La taille de la tumeur**
- **La profondeur de la tumeur** (superficielle versus profonde)
- **Le type et sous-type histologique**
- **Le grade histologique (grade FNCLCC ou WHO)**
- **Le nombre de mitoses** pour 10 champs au fort grossissement (donner la surface ou le diamètre du grand champ)
- **Le pourcentage de nécrose** (ou la proportion de cellules vivaces, de nécrose, de fibrose, de hyalinisation, de tissu de granulation pour les lésions primaires ou métastatiques réséquées après radiothérapie, chimiothérapie ou perfusion de membre isolé)
- **La présence ou non d'images d'invasion vasculaire** (veineuse ou lymphatique)
- **L'état des marges chirurgicales** (positive/negative, indiquer la distance en cm entre la tumeur et les marges les plus proches, ≤ 2 cm; indiquer aussi où se situe les marges les plus proches)
- **L'état des ganglions loco-régionaux** (nb de ganglions examinés, nb de ganglions métastatiques)
- **Le code pTNM et la classification TNM utilisée**

Références

Rubin, B.P., Fletcher, C.D.M., Inwards, C., et al.: Protocol for the examination of specimens from patients with soft tissue tumors of intermediate malignant potential, malignant soft tissue tumors, and benign/locally aggressive and malignant bone tumors. *Arch Pathol Lab Med* 2006; 130: 1616–1629.

Ghnassia, J.P., Vilain M.-O., Bertrand, G., et al.: Recommandations pour la prise en charge anatomopathologique des sarcomes des tissus mous de l'adulte. *Ann Pathol* 1998; 18: 505–511.

Guillou, L., Coindre, J.M., Bonichon, F., et al.: Comparative study of the National Cancer Institute and French Federation of Cancer Centers Sarcoma Group grading systems in a population of 410 adult patients with soft tissue sarcoma. *J Clin Oncol* 1997; 15: 350–362.

International Union Against Cancer: TNM Classification of malignant tumours. *L.H Sobin, M. Gospodarowicz and Ch. Wittekind (eds)*: 7th edition. New York, USA, Wiley-Liss, 2009.

Fletcher, C.D.M., Unni, K.K., Mertens, F. (eds): World Health Organization Classification of tumours. Pathology and genetics of tumors of soft tissue and bone. IARC Press: Lyon 2002.

Weiss, S.W., Goldblum, J.R.: Approach to the diagnosis of soft tissue tumors. In Enzinger and Weiss's Soft tissue tumors.

Weiss, S.W., Goldblum, J.R. eds.: Fifth edition. Mosby-Elsevier; 2008: 119–127.

G. Jundt (Trad. française : C.Y. Genton)

Squelette

Généralités

La type de prise en charge de biopsies osseuses dépend largement de la question clinique. Une inclusion en état non décalcifié dans du méthylméthacrylate est nécessaire en cas de problèmes ostéologiques (ostéoporose, ostéomalacie, ostéopathie rénale ou endocrine) pour pouvoir déterminer le degré de minéralisation et/ou l'activité ostéoblastocytaire. Les informations cliniques concernant le métabolisme osseux et de la fonction rénale sont indispensables dans ce contexte. Pour d'autres questions, une décalcification avec de l'EDTA suffit largement, permettant une immunohistochimie fiable et des études de pathologie moléculaire (FISH, mutation de GNAS-1 dans la dysplasie fibreuse, etc.). L'ultrason permet de décalcifier des échantillons de grande taille (têtes fémorales) dans un délai de 3–10 jours.

Suspicion de tumeur

Avant la prise en charge d'une biopsie ou d'une pièce de résection osseuse, il est essentiel que la radiographie pré-biopsique ou pré-opératoire soit mise à la disposition du pathologiste, ainsi qu'une information concernant la localisation exacte de la biopsie/résection. Dans le cas d'une biopsie ou un curetage, la radiographie est essentielle pour représenter la lésion dans son extension totale et dans sa localisation avec l'os adjacent. En l'absence de radiographie, des données complémentaires, nécessaires pour l'interprétation histologique des prélèvements, pourraient être ignorées (comme par exemple des fractures). La radiographie remplace donc la macroscopie. En cas de divergences entre l'image histologique et l'image radiologique, une réévaluation consultative demande une documentation radiologique complète (radiographie conventionnelle en deux axes, CT, MRT, scintigraphie, etc.). Pour mieux communiquer avec le clinicien, il est recommandé de photodocumenter toutes les pièces de résection dans plusieurs axes en utilisant une règle.

Donnés cliniques

- Nom, âge, sexe
- Anamnèse spécifique (durée de la douleur, symptomatologie, douleurs durant la nuit, au repos, découverte fortuite)
- Description exacte de l'os atteint, latéralité, localisation topographique précise : épi- méta- ou diaphysaire, central/excentrique, cortex intact, érodé, dépassé.
- Documentation du site de biopsie sur dessin schématique/radiographie
- Degré d'agressivité de la tumeur présumé selon Enneking ou Ladwick
- Diagnostic suspecté selon analyse d'imagerie
- Documentation radiologique minimale : radiographies pré-biopsiques conventionnelles en deux axes. La fluoroscopie ou les images isolées (ponction guidée par scanner, ou IRM) ne sont pas suffisantes
-

Examen extemporané

Indication: est-ce que le matériel est représentatif, conservation de matériel pour biologie moléculaire (translocation pour sarcome d'Ewing), pour examens cytogénétiques et/ou microbiologiques (en cas de tumeurs ossifiées, sélection des régions périphériques les plus viables pour ces études). En cas de divergence entre radiologie et histologie et en cas de doute, ne pas effectuer un examen extemporané. Refuser de différencier entre chondrosarcome et enchondrome en examen extemporané.

Macroscopie

Comme les tumeurs osseuses sont fréquemment hétérogènes et peuvent montrer des modifications secondaires (fractures, hémorragies), l'image macroscopique devrait être retrouvée dans l'imagerie (radiographie, CT, MRT, etc.). Il est essentiel de noter spécifiquement les divergences entre histologie et imagerie.

Curetage

- Caractéristiques des fragments
- Taille totale, taille maximale des plus grands fragments
- Os compact, spongieux, cartilage, tissu fibreux
- Couleur: homogène, variations
- Consistance: calcifié, tendre, souple, friable
- En cas de tissu frais, congeler une partie du matériel pour d'éventuelles études ultérieures de biologie moléculaire

Biopsie

- Échantillon extra- ou intraosseux?
- Périoste ou matériel cortical identifiable, périoste détaché, infiltré, érodé?
- Os spongieux/moelle osseuse identifiable?
- Présence d'hémorragie, de nécrose?
- Autres composantes: matériel cartilagineux, fibreux, pseudokystiques?
- En cas de tissu frais, congeler une partie du matériel pour d'éventuelles études ultérieures de biologie moléculaire

Pièce de résection

- Topographie: droite/gauche, épi- méta- diaphysaire, proximal/distal?
- Type de résection: en bloc/plusieurs fragments/résection complexe (p. ex. genou)?
- Présence d'un canal de biopsie au niveau des tissus mous?
- Tranches de section identifiables (TS spongieuse proximale, distale, latérale), média ou latérale
- Tumeur macroscopiquement identifiable?
- Extension tumorale dans l'articulation?
- Si pas de repères visibles sur la pièce de résection, demander au chirurgien de vous indiquer des régions particulièrement suspectes et les échantillonner (tranches de section avoisinant des vaisseaux/nerfs, ce qui ne peut pas être reconstruit après coup)
- Fixation en formol pendant la nuit (petites pièces 4 % formol, grandes pièces de résection avec tissus mous: 10 % formol pendant 6–8 hr)

Radiographie des pièces de résection

- À effectuer avant la prise en charge des pièces de résection et de grandes biopsies pour mieux identifier l'extension tumorale et la relation avec les tranches de section, l'os cortical, et les tissus mous et pour identifier du matériel métallique in situ
- Si nécessaire, contacter le chirurgien

Prise en charge

- Des résultats optimaux sont obtenus avec une scie en diamants, à l'aide de laquelle des tranches de 3 mm peuvent être effectuées sans artefacts, même en présence d'implants métalliques
- Marquer les tranches de section, documentation par photo avec règle et/ou dessin schématique

Tumeur intraosseuse sans extension extraosseuse

- Échantillonner les tissus mous
- Identifier des structures spécifiques (canal biopsique, vaisseaux, nerfs, ganglions lymphatiques)
- Coupe de scie dans l'axe maximal tumoral selon radiographie de la pièce de résection ou radiographie pré-opératoire
- Effectuer une tranche de 5–8 mm d'épaisseur, qui peut plus tard être réduite à des blocs qui peuvent être travaillés dans des cassettes standards
- Description de l'aspect macroscopique de cette tranche, avec documentation de la distance vers les tranches de section
- En cas de TS spongieuse, effectuer un bloc tissulaire perpendiculaire à la TS pour pouvoir déterminer la distance exacte entre tumeur et TS spongieuse
- Documentation de l'échantillonnage par photo

Tumeur avec partie extraosseuse et pénétration corticale

- Détermination de l'extension maximale de la tumeur à l'aide de la radiographie de la pièce de résection pour mieux planifier l'échantillonnage
- Incision des tissus mous jusqu'à la tumeur
- En cas de présence de tumeur extraosseuse molle, incision à travers la tumeur jusqu'au cortex, qui est préparé soigneusement
- Échantillonnage des tissus mous, identification des structures spécifiques (canal biopsique, vaisseaux, nerfs, ganglions lymphatiques) et documentation de leur lieu avec la partie extraosseuse de la tumeur
- Si possible, effectuer une coupe à travers la tumeur extraosseuse et l'os
- Description macroscopique et photo-documentation de l'aspect tumoral et photo-documentation de l'échantillonnage (localisation exacte des blocs sélectionnés)

Pièces de résection après chimiothérapie néo-adjuvante (ostéosarcome, sarcome d'Ewing, PNET)

- Déterminer l'extension maximale de la tumeur à l'aide de la radiographie de la pièce de résection pour mieux planifier l'échantillonnage
- Échantillonner la tumeur complète incl. régions nécrotique (photo-documentation des blocs avant inclusion et paraffine)
- Calculer la relation entre partie viable (normalement en périphérie) et nécrotique (normalement au centre) et le degré de régression tumorale (un ratio viable/nécrotique de < 10 % correspond à une bonne régression tumorale)

Tumeurs traités dans des protocoles cliniques

- Contacter l'investigateur principal et/ou le pathologiste de référence et demander le protocole de l'étude (spécifiquement la partie pathologie)

Décalcification

- La décalcification avec de l'acide est rapide, mais entraîne une perte de qualité, mais avec une perte de qualité (si nécessaire ré-héματοxyler, cf. Fechner & Mills)
- La décalcification non contrôlée (incubation pendant la fin de de semaine) avec de l'acide est à éviter
- La décalcification avec de l'ÉDTA à l'aide d'ultrason est recommandée (biopsies/Jamshidi 18° C, pour les grands morceaux max 37° C, selon la taille jusqu'à 2–4 jours, grandes tranches 8–10 jours). Cette technique préserve une bonne qualité des coupes, possibilité d'immunohistochimie et biologie moléculaire)
- Si possible toujours séparer cortex et tumeur intramédullaire/sous-périostée et décalcifier séparément (le cortex prend plus de temps et est normalement sans importance diagnostique)

Rédaction du rapport

- Type histologique selon OMS
- Grade: les sarcomes d'Ewing sont toujours de haut grade (grade 3). Les ostéosarcomes sont plus souvent intraosseux (90 %), extension à la surface (< 10 %). Distinguer entre bas degré de malignité (> 10 %, chirurgie) et haut degré de malignité (> 90 %, chimiothérapie néoadjuvante). En cas de chondrosarcome conventionnel, une distinction entre les trois grades de malignité est essentielle pour le pronostic. Il n'existe pas de système généralement accepté de grading des autres tumeurs malignes de l'os (fibrosarcome, MFH, léiomyosarcome de l'os). Néanmoins, une distinction entre bas degré de malignité et haut degré de malignité devrait être effectuée, par exemple selon le grading de l'FNCLCC (cf. tumeur des tissus mous). Ne pas grader des tumeurs à cellules géantes, car sans importance pronostique
- Taille maximale de la tumeur en mm
- Pénétration corticale et infiltration des tissus mous
- Infiltration vasculaire (extra-ou intraosseuse)
- Résection complète avec distance vers les TS en mm
- Résultats des études supplémentaires (immunohistochimie, biologie moléculaire)

Littérature

- Abdul-Karim, F. W., Bauer, T. W., Kilpatrick, S. E. et al.*: Recommendations for the reporting of bone tumors. Association of Directors of Anatomic and Surgical Pathology. Hum Pathol (2004) 35: 1173–1178.
- AFIP. Laboratory Methods in Histotechnology. Washington, D. C.: American Registry of Pathology; 1992; p. 279.
- Dorfman, H. D. und Czerniak, B.*: Bone tumors. Mosby, St.Louis; 1998; p. 1261.
- Fechner, R. E., Mills, S. E.*: Tumors of the Bones and Joints. Washington D. C.: Armed Forces Institute of Pathology; 1993; p. 300.
- Fletcher, C. D. M., Unni, K. K., Mertens, F.*: Pathology and Genetics of Tumours of the Soft Tissue and Bone., IARC Press, Lyon; 2002; p. 427.
- Freyschmidt, J., Ostertag, H., Jundt, G.*: Knochentumoren. Klinik. Radiologie. Pathologie. Springer Verlag, Berlin, Heidelberg, New York; 1998; p. 973.
- Greenspan, A., Jundt, G., Remagen, W.*: Differential Diagnosis in Orthopedic Oncology Lippincott Williams & Wilkins, Philadelphia; 2007; p. 529.
- Mankin, H. J., Mankin, C. J., Simon, M. A.*: The hazards of the biopsy, revisited. J Bone & Joint Surg (Am). 1996; 78-A: 656–663.
- Lodwick, G. S., Wilson, A. J., Farrell, C., Virtama, P., Dittrich, F.*: Determining growth rates of focal lesions of bone from radiographs. Radiol. 1980; 134: 577–583.
- Remagen, W.*: Bedeutung von Referenz-Registern in der Knochentumor-Diagnostik. Z Orthop. 1992; 130: 267–268.
- Salzer-Kuntschik, M., Brand, G., Delling, G.*: Bestimmung des morphologischen Regressionsgrades nach Chemotherapie bei malignen Knochentumoren. Pathologe. 1983; 4: 135–141.
- Unni, K. K., Inwards, C. Y., Bridge, J. A., et al.*: Tumors of the Bones and Joint. AFIP Atlas of Tumor Pathology. AFIP Series 4 Fasc 2. Washington D. C.: AFIP, 2006, p. 399.
- Von Hochstetter, AR.*: Verdacht auf Knochentumor, die Planung der Biopsie aus der Sicht des Pathologen. Schweiz med Wschr 1987; 117: 1302–1306.
- Welkerling, H., Kratz, S., Ewerbeck, V. et al.*: A reproducible and simple grading system for classical chondrosarcomas. Analysis of 35 chondrosarcomas and 16 enchondromas with emphasis on recurrence rate and radiological and clinical data. Virchows Arch (2003); 443: 725–733.

Adresse de fabricants de scies osseuses

Buehler Switzerland:
 Prüfmaschinen AG Prüfag
 Bernstrasse 60
 CH - 8952 Schlieren
 Telefon: +41 44 746 40 30
 Telefax: +41 44 746 40 39
 Email: info@pruefag.com
 www.pruefag.com oder
 www.buehler.com

Buehler Deutschland:
 EXAKT VERTRIEBS GMBH
 Robert-Koch-Strasse 5
 DE-22851 Norderstedt
 Telefon: +49 40 52 95 60-0
 Telefax: +49 40 5 24 99 59
 Email: info@exakt.de
 www: www.exakt.de

Umrüsten von bestehenden
 Bandsägen (z. B. Bizerba):
 patho-service GmbH
 Unterberg 20
 DE-21033 Hamburg
 Telefon: +49 40 79 41 93 39
 Telefax: +49 40 79 41 93 44
 www.patho-service.de

P.A. Diener

Vulve et vagin

Renseignements cliniques

- Évolution de la lésion
- Biopsies antérieures, incl. diagnostic
- Thérapie(s) antérieure(s) locales (par ex. stéroïdes) ou systémiques (par ex. chimiothérapie)

Macroscopie

Type de l'échantillon

- Biopsie, excisions, résection partielle, colpectomie, vulvectomy radicale avec peau inguinale et lymphadénectomie

État de fixation

- Frais, fixé, orienté (fils, schéma)

Mesures

- Longueur, largeur, épaisseur. En cas de prélèvement de forme complexe, effectuer une photo ou schéma et documentation des diverses sous-régions (longueur, largeur, etc.)

Aspect macroscopique du derme et de la muqueuse

- Leucoplasie, efflorescences, ulcérations, tumeur – exophytique ou ulcérée – avec extension horizontale, verticale, et distance vers des tranches de section

Prise en charge

Biopsies

- Traiter les biopsies comme des biopsies du derme: inclure in toto, avec tranche centrale et pointes

Excision de kyste

- Tranche centrale représentative, relation avec derme, muqueuse, et tranches de section (schéma)

Excision de condylome et de tumeurs

- Inclure la lésion en totalité, avec une relation bien documentée avec les tranches de section (schéma)

Résection partielle pour dysplasie ou carcinome in situ (lésions typiquement rouge-brun ou blanchâtres et souvent avec surface irrégulière, bosselée)

- Documentation avec schéma ou photo, selon orientation par le chirurgien (fils, encre)
- Encreur les tranches de section selon schéma
- Mesurer les lésions, leur distance vers les tranches de section et d'autres structures marquantes (cf. schéma)
- Inclure petites lésions en totalité selon documentation sur schéma/photo
- Inclure grand lésions en blocs représentatifs, avec les tranches de section incluses soit parallèles (grande distance vers la lésion) ou perpendiculaires (courte distance vers la lésion) au contour de l'excision. La lésion doit être incluse en totalité (ce qui permet de détecter des tumeurs minimales-invasives)

Vulvectomy totale/radicale

- Documentation avec schéma ou photo, selon orientation par le chirurgien (fils, encre)
- Encreur les tranches de section selon schéma
- Mesurer l'extension des lésions, leur distance vers les tranches de section et d'autres structures marquantes (cf. schéma), et leur profondeurs d'invasion (séparer pour chaque lésion en cas de multiples lésions),
- Inclure la tranche de section vaginale (bien documenter la tranche de section urétrale, qui devrait être marquée par un fil chirurgical)
- Inclure le tranche de section proche de la tumeur (documentation sur schéma)
- Inclure petits résections en totalité selon documentation sur schéma/photo
- Inclure grand résections en blocs représentatifs, permettant une détermination de la taille tumorale et son infiltration maximale en profondeur, avec les tranches de section incluses soit parallèles (grande distance vers la lésion) ou perpendiculaires (courte distance vers la lésion) au contour de l'excision. La lésion tumorale doit être incluse en totalité (ce qui permet de détecter des tumeurs minimales-invasives)
- Échantillonnage représentatif de la muqueuse/peau péri-tumorale
- Inclusion de tous les ganglions lymphatiques trouvés dans la pièce

Résection du vagin (normalement en monobloc avec une hystérectomie en cas de tumeur maligne)

- Documentation avec schéma ou photo, selon orientation par le chirurgien (fils, encre)
- Encreur les tranches de section selon schéma
- Ouvrir le vagin dans son bord libre, macroscopiquement non atteint par la tumeur
- Mesurer la longueur du vagin, l'extension des lésions, leur distance vers le col utérin et vers les tranches de section (cf. schéma), et leur profondeurs d'invasion (séparer pour chaque lésion en cas de multiples lésions)
- Inclure le tranche de section distale (documentation sur schéma)
- Inclure en blocs représentatifs, permettant une détermination de la taille tumorale et son infiltration maximale en profondeur, sa distance vers le col utérin, et avec les tranches de section. La lésion tumorale doit être incluse en totalité (ce qui permet de détecter des tumeurs minimale-invasives)
- Échantillonnage représentatif de la muqueuse vaginale péri-tumorale

Rédaction du rapport

Type du matériel

- Biopsie, excision, résection partielle, totale, radicale de la vulve ou du vagin, colpectomie, etc.

Lésions bénignes

- Kystes, condylomes, proliférations épithéliales dermiques bénignes, proliférations mésoenchymateuses
- Localisation, taille tumorale

Dysplasie du vagin

- Type histologique, néoplasie intra-épithéliale vaginale (VAIN, CIS), classification OMS

Dysplasie de la vulve

- Type histologique, néoplasie intra-épithéliale vulvaire (VIN, CIS), classification OMS

Tumeurs malignes

- Type histologique selon OMS
- Grade histopronostique (différenciation)
- Stade selon pTNM (ggfls. FIGO)
- Extension tumorale dans les 3 dimensions, notamment l'extension horizontale et verticale
- Localisation en relation avec les structures avoisinantes et les tranches de section (latérale, vaginale, périnéale, en profondeur)
- Invasión lympho-vasculaire
- Nombre et atteinte tumorale (avec ou sans dépassement capsulaire) des ganglions lymphatiques trouvés dans la pièce de résection

Cas spécial: mélanome

- Stade selon TNM/FIGO pour tumeurs vulvaires/vaginales
- Profondeurs d'invasion selon Breslow
- Niveau d'infiltration selon Clark pour tumeurs vulvaires
- Niveau d'infiltration selon Clark (modifié) pour tumeurs vaginales (comme les structures usuelles du derme ne se trouvent pas dans la paroi vaginale, une modification de la classification a été proposée par Chung):
 - Level I: Melanoma in situ, intraepithelial /intraepidermal
 - Level II: Épaisseur tumorale $\leq 0,1$ cm (à mesurer de la zone granulaire/surface épithéliale)
 - Level III: Épaisseur tumorale entre 0,1 cm et 0,2 cm
 - Level IV: Épaisseur tumorale $> 0,2$ cm, sans infiltration de la graisse périvaginale
 - Level V: Infiltration tumorale dans la graisse périvaginale

Ganglion sentinelle

- En cas de tumeurs malignes épithéliales, prise en charge comme pour le cancer du sein
- En cas de mélanome, prise en charge comme pour le mélanome conventionnel du derme
- Indication, si tissu tumoral a été préservé pour des examens auxiliaires ou pour la banque de tissus
- Examen optionnel: typisation de HPV

Literatur**Littérature générale**

Tavassoli, F.A., Devilee, P. : World Health Organization Classification of Tumours, Pathology & Genetics, Tumours of the Breast and Female Genital Organs. IARC Press Lyon 2003, 291–334.

Fu, S.Y. : Pathology of the Uterine Cervix, Vagina and Vulva, MPP 21, 2nd ed. Saunders, Philadelphia, London, New York, St.Louis, Sydney, Toronto, 2002.

Hruban, R.H., Isacson, C. et al. : Surgical Pathology Dissection : An illustrated Guide, Chap. 22, Vulva. Springer Verlag, Berlin, New York 1996; 112–116.

Hruban, R.H., Isacson, C. et al. : Surgical Pathology Dissection : An illustrated Guide, Chap. 20, Skin. Springer Verlag, Berlin, New York 1996; 112–116.

Kurman, R.J., ed. : Blaustein's Pathology of the Female Genital Tract. New York : Springer-Verlag ; 2002 ; 99–150.

Kurman, R.J., Norris, H.J., Wilkinson, E.J. : Atlas of Tumor Pathology. Tumors of the Cervix, Vagina and Vulva. 3rd Series. Fascicle 4. Washington, DC : Armed Forces Institute of Pathology ; 1992.

Lester, S.C. : Manual of Surgical Pathology, Churchill Livingstone, New York, Edinburgh, London, Philadelphia 2001 ; 252–256.

Littérature speciale

Solomon, D., Davey, D., Kurman, R., Moriarty, A., et al. : The 2001 Bethesda System : terminology for reporting results of cervical cytology. JAMA. 2002 ; 287 : 2114–2119.

Scully, R.E., Bonfiglio, T.A., Kurman, R.J., Silverberg, S.J., Wilkinson, E.J. : Histological Typing of Female Genital Tract Tumours. World Health Organization. International Histological Classification of Tumours. Heidelberg : Springer-Verlag ; 1993.

Heaps, J.M., Fu, Y.S., Montz, F.J., Hacker, N.F., Berek, J.S. : Surgical-pathologic variables predictive of local recurrence in squamous cell carcinoma of the vulva. Gynecol Oncol. 1990 ; 38 : 309–314.

Hacker, N.F., van-der-Velden, J. : Conservative management of early vulvar cancer. Cancer. 1993 ; 71 : 1673–1677.

Dvoretzky, P.M., Bonfiglio, T.A., Helmkamp, F.H., Ramsey, G., Chuang, C., Beecham, J.B. : The pathology of superficially invasive, thin vulvar squamous cell carcinoma. Int J Gynecol Pathol. 1984 ; 3 : 331–343.

Kelley, J.L., Burke, T.W., Tornos, C., et al. : Minimally invasive vulvar carcinoma : an indication for conservative surgical therapy. Gynecol Oncol. 1992 ; 44 : 240–244.

Boyce, J., Fruchter, R.G., Kasambilides, E., Nicastrì, A.D., Sedlis, A., Remy, J.C. : Prognostic factors in carcinoma of the vulva. Gynecol Oncol. 1985 ; 20 : 364–377.

Hussein-zadeh, N., Zaino, R., Nahhas, W.A., Mortel, R. : The significance of histologic findings in predicting nodal metastasis in invasive squamous cell carcinoma of the vulva. Gynecol Oncol. 1983 ; 16 : 105–111.

Sedlis, A., Homesley, H., Bundy, B.N., et al. : Positive groin lymph nodes in superficial squamous cell vulvar carcinoma. Am J Obstet Gynecol. 1987 ; 156 : 1159–1164.

Drew, P., Al-Abbadi, A., Hendricks, J.B., Kubilis, P.S., Wilkinson, E.J. : Prognostic factors in carcinoma of the vulva : a clinicopathologic and DNA flow cytometric study. Int J Gynecol Pathol. 1996 ; 15 : 235–241.

Paladini, D., Cross, P., Lopes, A., Monaghan, J.M. : Prognostic significance of lymph node variables in squamous cell carcinoma of the vulva. Cancer. 1994 ; 74 : 2491–2494.

De Hullu, J.A., Doting, E., Piers, D.A., et al. : Sentinel lymph node identification with technetium-99m-labeled noncolloid in squamous cell cancer of the vulva. J Nucl Med. 1998 ; 39 : 1381–1385.

Magrina, J.F., Gonzalez-Bosquet, J., Weaver, A.L. : Squamous cell carcinoma of the vulva stage IA : long term results. Gynecol Oncol. 2000 ; 76 : 24–27.

Sobin, L.H., Wittekind, C. : UICC TNM Classification of Malignant Tumours. 7th ed. New York : Wiley-Liss ; 2009.

Beller, U., Sideri, M., Maisonneuve, P., et al.: Carcinoma of the vagina: FIGO Annual Report. *J Epidemiol Biostat.* 2001;6: 153–174.

Iversen, T., Andreasson, B., Bryson, S. C. P., et al.: Surgical-procedure terminology for the vulva and vagina: a report of an International Society for the Study of Vulvar Disease task force. *J Reprod Med.* 1990;35: 1033–1034.

Chung, A. F., Woodrugg, M. J., Lewis, J. L. Jr.: Malignant melanoma of the vagina: A report of 44 cases. *Obstet Gynecol* 1975, 45: 1975–.

Ragnarsson-Olding, B. K., Nilsson, B. R., Kanter-Lwenssohn, L. R. et al.: Malignant melanoma of the vulva in a nationwide, 25 year study of 219 Swedish females: predictors of survival. *Cancer* 1999;86: 1285–1293.

FIGO Committee on Gynecologic Oncology, European Institute of Oncology, Milan, Italy. Revised FIGO staging for carcinoma of the vulva, cervix and endometrium. *Int J Gynaecol Obstet* 2009;105: 103–4.

www.cap.org/apps/docs/committees/cancer/cancer_protocols/2009/Vagina_09protocol.pdf

www.cap.org/apps/docs/committees/cancer/cancer_protocols/2009/Vulva_09protocol.pdf

E. Bruder, Th. Stallmach

Placenta

Introduction

Le placenta permet les échanges gazeux et nutritifs pour assurer la croissance et le développement du fœtus. La morphologie placentaire reflète l'interaction complexe des facteurs maternels et fœtaux. Les résultats pathologiques pourraient corrélés avec l'évolution clinique de nouveau-né. Un examen anatomo-pathologique standardisé est nécessaire pour exploiter le potentiel prédictif et diagnostique. Ce chapitre est présenté sous une forme synthétique et systématique pour présenter une base de l'examen anatomo-pathologique du placenta.

Renseignements cliniques

Les renseignements cliniques sont indispensables pour l'examen pathologique et pourraient indiquer les examens spéciaux complémentaires. Les renseignements de base sont à mentionner par la clinique. Un formulaire devrait comporter les données suivantes:

- Age de gestation (semaines)*
- Age de la mère*
- Antécédents: grossesse(s)/accouchement(s)*
- Indication de l'examen*
 - Maladie de base (médication?)
 - Suspicion d'infection
 - Accouchement prématuré
 - Malformation fœtale/nouveau-né
 - Maladaptation/évolution périnatale/asphyxie etc.
 - Poids
- Grossesse gémellaire
 - Repérage des cordons (A, B etc.)
 - Syndrome de transfusion fœto-fœtale?

(* = données obligatoires)

Examen macroscopique (*=donnes obligatoires)

- Forme*
- Grossesse unique/gémellaire*
- Dimensions*
- Poids fixé et corrigé*

- Cordon*
 - Insertion*
 - Position*
 - Forme (bifurcation, septum etc.)*

- Nb vaisseaux*
- Coiling* (Moyenne 0,17/cm, Undercoiling <0,07/cm, Overcoiling >0,30/cm)
- Torsion/noeud* etc.

- Membranes*
 - Méconium*

- Plaque chorale*
 - Vaisseaux*
 - Thrombus*
 - Hématomes*

- Parenchyme placentaire*
 - Couleur/homogénéité*
 - Infarctus*
 - % volume*
 - Hématomes*
 - % volume/surface*

- Plaque basale
 - Complète/incomplète

Placenta gémellaire:

- Nb des placentas
- Dimensions et relations (p. ex. 1:2:3)
- Aspect de la membrane interamniotique (mono/bi-choriale/amnioique)

- Anastomoses: oui/non
 - Injection (encre, lait, l'air etc.) de vaisseaux de cordon d'un placenta monochoriale pour mieux identifier les anastomoses

- Insertion des cordons

Prélèvement de tissu

Examen standard microscopique:

- Fixation en formol tamponné, inclusion en paraffine, coupe H & E

Nombre des blocs:

- 1 bloc sections du cordon et membranes libres (swiss roll)
- 3 blocs de parenchyme placentaire normale centrale, paracentrale et périphérique
- 1 bloc par lésion pathologique:
 - Infarctus
 - Thrombus
 - Hématome

Renseignement clinique de prééclampsie:

- Recherche d'athérose dans les vaisseaux déciduales: 4–5 prélèvements tangentiels en 2 blocs

Examen génétique (caryotype):

- Prélèvement du matériel frais (non fixé) (de la cote fœtale) pour le laboratoire génétique

Rapport anatomo-pathologique standard

Inclusion dans le diagnostic histopathologique (*= données obligatoires)

Poids placentaire* (percentile, âge gestationnelle)

- Au dessous poids normal
- Au dessus poids normal
- De poids normal

Anomalies de la forme

- Lobata (lobé)
- Membranacea (membranacé)
- Extrachorialis (extrachoriale)

Anomalies d'insertion placentaire

- Accreta
- Increta
- Percreta

Maturation des villosités*

- Correspondant à l'âge de gestation
- Retardée
- Accélérée
 - Légère
 - Prononcée

Cordon

Insertion pathologique

- Marginale
- Vélamenteuse
- Fourchue
- Artère ombilicale singulière
 - Hypocoiling/Hypercoiling (Moyenne 0,17/cm, Undercoiling <0,07/cm, Overcoiling >0,30/cm)
 - Torsion/noeud etc.
 - Diminution de gelée de Wharton

Trouble de la perfusion maternelle*

- Infarctus
 - Aucune
 - Singulière
 - Multiple
 - % du volume placentaire
- Augmentation de la fibrine intervillitaire/Maternal Floor Infarction
 - Hématomes
 - Retroplacentaire
 - Marginale
 - % de la surface
 - Intervillitaire (% du volume placentaire)
- Athérose des vaisseaux déciduales

Trouble de la perfusion foetale

- Angiopathia obliterans
- % du volume parenchymateux

Chorioamnionite*

- Aucune
- Maternelle:
 - Deziduite
 - Chorionite
 - «Subchorionite»
 - Chorionite
- Amnionite
 - Amnionite nectrotisante
- Foetale:
 - Choriovasculite
 - Omphalovasculite
 - Veineuse
 - Artérielle

Lésions tumorales

- Chorangiome
- Maladie moltaire

Examens particuliers

- Placenta a multiples gestations (gémellaire, triplet, etc.)
 - Cas d'espèce
- Chorionicité*/Amnionité*
- Anastomoses*
 - Aucune
 - Superficielles
 - Profondes/ niveau cotyledo
 - Artéro-veineuses
 - Artéro-artérielles
 - Veno-veineuses
- Chorioamnionite, Anomalies d'insertion du cordon etc cf. au-dessus

**Examen
spéciaux**

En relation avec les données cliniques et les résultats de l'examen macro- et microscopique:

Coloration spéciales

- Mise en évidence de bactéries et agents mycéliens
 - Gram/Brown-Brenn
 - Giemsa-C
 - PAS
 - Grocott

Examens immunohistochimiques

- Suspicion d'infection viral:
 - Herpes simplex virus type 1/2
 - Cytomegalievirus
 - Varizella-zoster virus
- Suspicion de néoplasie
 - Métastase
 - Tumeur placentaire

Microscopie électronique

- Suspicion de maladie de stockage foetale

Examen génétique (caryotype)

- Suspicion d'un syndrome foetale

FISH

- Suspicion de mosaïque chromosomique

Commentaire

Le commentaire peut servir de corréler les résultats de l'examen pathologiques avec les données cliniques.

Copies*

Les collègues impliqués doivent recevoir une copie du rapport pathologique:

- Clinique de obstétrique et gynécologie
- Clinique de pédiatrie néonatale
- Pathologie moléculaire etc.

References

Redline, R. W.: Placental Pathology: A Systematic Approach with Clinical Correlations Placenta 2007.

Baergen, R.: Manual of Benirschke and Kaufmann's Pathology of the Human Placenta.

Hargitai, B., Marton, T., Cox, P.: Best Practice No 178; Examination of the Human Placenta J. Clin Pathol 2004;57:785-792.

Lehrserien der Deutschen Abteilung der Internationalen Akademie für Pathologie:
Nr. 135 Plazenta (Stallmach, 2006).

Van Dijk, C. C., Franx, A., de Laat, M.W.M, Bruinse, H. W., Visser, G. H. A., Nikkels, P. G. J.:
The umbilical cord coiling index in normal pregnancy.
J Matern Fetal Neonatal Med 2002; 11: 280-3.

De Laat, M.W., van Alderen, E. D., Franx, A., Visser, G. H., Bots, M. L., Nikkels, P. G.:
The umbilical coiling index in complicated pregnancy.
Eur J Obstet Gynecol Reprod Biol 2007; 130:66-72.

P. Komminoth, A. Perren (Traduction française H. A. Lehr)

Organes endocrins

Appendice

Renseignements cliniques

- Raison pour l'opération

Macroscopie

- Taille (longueur, diamètre)
- Aspect de la surface, adhésions?
- Perforation?
- Tissu adipeux adhésif
- A la coupe: nodules, couleur, hémorragie

Prise en charge

- Couper la pointe en deux et inclure dans une cassette
- 3–5 anneaux représentatifs (indiquer la TS)
- Inclure le site de perforation
- En cas de nodules, relation avec la séreuse et avec le tissu avoisinant (mésoappendice)
- En cas de tumeur, inclure tous les ganglions lymphatiques

Rapport

- Sévérité de l'inflammation
- Atteinte péritonéale
- Perforation
- Invasion vasculaire
- Nombre de mitoses/10 HPF
- Invasion de la sous-séreuse
- Épaisseur de l'invasion dans le tissu adipeux du mésoappendice (en mm)
- Relation avec la TS (positif si cellules tumorales en contact direct avec la TS)

Immunohistochimie

En cas de tumeurs: marqueurs neuroendocrins (chromogranine, synaptophysine, CD56), fraction de cellules prolifératives (MIB-1) et marqueurs endothéliaux pour documenter une angioinvasion

Stades TNM

Attention: En ce moment, deux systèmes TNM sont utilisés. Un système TNM pour l'appendice est inclus dans le TNM de l'UICC, 7^{ème} édition, mais il y a des différences comparé avec le système TNM de l'ENETS (European Neuroendocrine Tumor Society). Les recommandations cliniques en Europe sont basées au système ENETS

ENETS System: T-primary tumor

TX	Primary tumor cannot be assessed
T0	No evidence of primary tumor
T1	Tumor ≤1 cm invading submucosa and muscularis propria
T2	Tumor ≤2 cm invading submucosa, muscularis propria and/or minimally (up to 3 mm) invading subserosa/mesoappendix
T3	Tumor >2 cm and/or extensive (more than 3mm) invasion of subserosa/mesoappendix
T4	Tumor invades peritoneum/other organs

ENETS Grade	Mitotic count (10HPF)*	Ki-67 index (%)**
G1	<2	≤2
G2	2–20	3–20
G3	>20	>20

* 10HPF = 2 mm², at least 40 fields (at 40× magnification) evaluated in areas of highest mitotic density

** MIB-1 antibody; % of 2000 tumor cells in areas of highest nuclear labeling

Rapports types Exemple 1:

Appendicite aiguë ulcéro-phlegmoneuse avec périappendicite abcédante et péritonite fibrino-purulente d'accompagnement

Exemple 1:

Appendicite aiguë avec péritonite fibrono-purulente d'accompagnement et présence d'une tumeur neuroendocrine bien différenciée (carcinoïde) au niveau de la pointe, 0,8 cm de grande taille, infiltrant la séreuse et le mésoappendice sous forme de petits foyers tumoraux (<0,3 cm), <2 mitoses/10 HPF, MIB-1 <0,2 cm, absence d'invasion vasculaire. Tranche de section en tissu sain.

Classification TNM (7^{ème} édition 2009)

Grade de Frascati (Rindi et al., 2007)

	Mitoses (/10HPF)	fraction MIB (%)
G1	<2	≤2
G2	2–20	3–20
G3	>20	>20

10HPF=2 mm², évaluer au moins 40 HPF dans la région la plus proliférative.

MIB-1: % de 2000 cellules tumorales dans la région avec le marquage le plus dense.

En cas de divergence entre MIB-1 et décompte mitotique, il est recommandé de baser le grading sur la fraction proliférative par immunohistochimie MIB-1

Littérature

Rindi, G., Klöppel, G., Couvelard, A., Komminoth, P., Korner, M., Lopes, J. M., McNicol, A. M., Nilsson, O., Perren, A., Scarpa, A., Scoazec, J. Y., Wiedenmann, B.: TNM staging of midgut and hindgut (neuro) endocrine tumors: a consensus proposal including a grading system. *Virchows Arch* 2007; 451:757–762.

Klöppel, G., Rindi, G., Perren, A., Komminoth, P., Klimstra, D. S.: The ENETS and AJCC/UICC TNM classifications of the neuroendocrine tumors of the gastrointestinal tract and the pancreas: a statement *Virchows Arch* 2010; 456:595–597.

Adrénale et paragangliomes

Renseignements cliniques

- Raison pour l'opération
- Anamnèse familiale (25 % des phéochromocytomes/paragangliomes sont familial)
- Opérations antécédentes
- Présentation clinique endocrine (Cushing, Conn, etc.)

Macroscopie

- Poids
- Taille
- Capsule
- À la coupe: présence et taille de nodules, couleur, etc.
- Relation avec les organes avoisinants (si présents)
- Décrire et mesurer la glande adrénale non-tumorale
- Localisation exacte de la tumeur (intra- vs. juxtaadrénal)

Prise en charge

- Tumeur avec sa relation avec la capsule et le tissu avoisinant (min 3 blocs, mieux 1 bloc/cm)
- Inclure petites tumeurs en totalité
- Inclure la glande non-tumorale dans un bloc
- Inclure tous les ganglions lymphatiques

Rapport

- Taille de la tumeur
- Extension
- Invasion vasculaire
- Présence de nécroses
- Nombre de mitoses/10HPF
- Distance vers la TS (positif si cellules tumorales en contact avec la TS)
- Nombre de ganglions métastatiques et de ganglions échantillonnés

Pour les tumeurs du cortex surrénal, donner le score selon Weiss en sa version modifiée (*Aubert et al., 2002*).

Pour les phéochromocytomes et les paraganglions, spécifiez la localisation intra-surrénalienne (phéochromocytome) vs. extra-surrénalienne (paraganglion lymphatique).

Immunohistochimie (facultative)

- Fraction de cellules prolifératives (MIB-1)
- Marqueurs endothéliaux pour documenter une angio-invasion
- Marqueurs de différenciation (par exemple CD10, calrétinine, inhibine, MelanA, chromogranine, S100) pour différencier phéochromocytome, carcinome surrénalien, métastase de carcinome rénal

Rapports types Exemple 1:

Carcinome surrénalien dans la glande surrénalienne droite, de 12,5 cm de grande taille, atteignant la tranche de section postérieure. Score 5 selon Weiss (modif. Aubert, 2002).

Littérature

Tumors of the Adrenal Gland. In: Tumours of Endocrine Organs. Series: World Health Organization Classification of Tumors. Edited by R. A. DeLellis, R. V. Lloyd, P. U. Heitz, C. Eng. IARC Press. Lyon, 2000.

Aubert, S., Wacrenier, A., Leroy, X. et al.: Weiss system revisited: a clinicopathologic and immunohistochemical study of 49 adrenocortical tumours. Am. J. Surg. Pathol. 2002; 26; 1612–1619.

Parathyroïde

Renseignements cliniques:

- Raison pour l'opération
- Hyperparathyroïdie (première, secondaire, tertiaire)
- Anamnèse familiale
- Opérations antécédants
- Symptomatologie endocrine

Macroscopie

- Poids
- Taille
- A la coupe: présence et taille de nodcules, couleur, etc.
- Si tissu thyroïdien visible, décrire sa relation avec la parathyroïde (mobile, fixé)

Prise en charge

- Extension
- Invasion vasculaire
- Nécrose
- Nombre de mitoses/10HPF
- Distance vers la TS (TS positive si cellules tumorales en contact avec la TS encrée)

Immunohistochimie (facultative)

- Marqueurs endocrins (chromogranine, synaptophysine, parathormone) pour confirmer la nature parathyroïdienne de la prolifération
- Fraction de cellules prolifératives (MIB-1)
- Marqueurs endothéliaux pour documenter une angioinvasion

Rapports types Exemple 1:

Parathyroïde supérieure gauche: tissu parathyroïdien hypercellulaire, pesant 5g, compatible avec un adénome parathyroïdien

Littérature

Thyroid and parathyroid tumors. In: Tumours of Endocrine Organs. Series: World Health Organization Classification of Tumors. Edited by R. A. DeLellis, R. V. Lloyd, P. U. Heitz, C. Eng. IARC Press. Lyon, 2000.

Thyroïde

Renseignements cliniques

- Raison pour l'opération
- Nodule non fonctionnel, goitre
- Cytologie suspect ou positive
- Sérologie (auto-anticorps, Basedow, etc.)

Macroscopie

- Type de résection: hémithyroïdectomie, tumorectomie, thyroïdectomie (sous totale)
- Orientations mis par le chirurgien (fils, clips, encre)
- Poids (frais/après fixation)
- Aspect externe (lisse, etc.), présence d'une capsule
- À la coupe: couleur, brillant?
- Nodule: encapsulé, taille, nombre, délimitation, couleur, fibrose, calcifications, localisation (relation avec la surface et/ou la graisse parathyroïdienne)
- Kystes: taille, contenu

Prise en charge (Le diagnostic définitif devrait être fini après 2 jours, 4 jours au plus tard)

- Si plusieurs fragments se trouvent dans une façon, inclure chaque pièce séparément
- Identifier des fragments suspects de carcinome
- Inclure au moins 5 blocs d'une tumeur, avec capsule, tranche de section, et graisse parathyroïdienne
- Inclure la TS isthmique en cas de hémithyroïdectomie
- Inclure tissu thyroïdien non tumoral dans une cassette
- Inclure tous les ganglions lymphatiques et les glandes parathyroïdiennes
- **Goitre:** 1–2 blocs de la périphérie de 5 nodules max., examiner tous les nodules encapsulés
- **Suspicion de carcinome folliculaire:** inclure la capsule entière (au minimum 10 blocs), si nécessaire avec coupes en profondeur et colorations spéciales (VEGL)

Rapport (pour carcinome):

- Type histologique selon OMS
- Localisation anatomique
- Taille
- Extension
- Invasion vasculaire (nombre)
- Distance vers la TS (positif si cellules tumorales en contact direct avec la TS encrée)
- Nombre de ganglions lymphatiques/ganglions échantillonnés
- Classification TNM (7^{ème} édition 2009)

Immunohistochimie (facultatif)

- Marqueurs endocrins (synapto, chromo, calcitonine) pour confirmer un carcinome médullaire
- Marqueurs endothéliaux pour documenter une angioinvasion.
- Fraction de cellules prolifératives (MIB-1) et P53 en cas de carcinome anaplasique
- CK19, galectin-3, HMBE1, TPO en cas difficiles

Rapports types Exemple 1:

Hémithyroïdectomie gauche avec un nodule hyperplasique, en partie régressif. Trouvaille fortuite d'un microcarcinome papillaire de 0,3 cm (micro-tumeur papillaire), tranches de section en tissu sain.

Classification TNM (2009): pT1a, réséqué en totalité

Exemple 2:

Thyroïdectomie complète: carcinome folliculaire avec invasion massive et transformation oncocytaire au niveau du lobe thyroïdien gauche. Taille maximale: 4,5 cm, sans évidence d'extension extra-thyroïdienne. Tranche de section en tissu sain. Présence de multiples foyers d'invasion vasculaire (10 invasions en 5 blocs tissulaires). Absence de ganglions lymphatiques.

Classification TM (7^{ème} édition 2009): pT3, pNx, réséqué en totalité

Littérature

Thyroid and parathyroid tumors. In: Tumours of Endocrine Organs. Series: World Health Organization Classification of Tumors. Edited by R. A. DeLellis, R. V. Lloyd, P. U. Heitz, C. Eng. IARC Press. Lyon, 2000.

Tumeurs neuroendocriniennes gastro-intestinales

Renseignements cliniques

Cf. tumeurs non endocriniennes du tractus gastro-intestinal

Macroscopie

Cf. tumeurs non endocriniennes du tractus gastro-intestinal

Prise en charge

Cf. tumeurs non-endocriniennes du tractus gastro-intestinal

Rédaction du rapport

- Taille de la tumeur
- Extension de la tumeur (infiltration de la paroi intestinale, du tissu sous-séreux, adipeux)
- Invasión vasculaire
- Nécrose
- Nombre de figures mitotiques / 10 champs de haute magnification
- Distance de la tranche de section (TS positif = tumeurs en contact de la TS encrée)
- Nombre de ganglions métastatiques / nombre de ganglions échantillonné

Immunohistochimie

- Marqueurs neuroendocriniens
- MIB
- Marqueurs endothéliaux (facteur VIII, CD31, CD34, D2-40) pour détecter une invasion vasculaire

Exemples

Exemple 1:

Réséction duodénale: Tumeur neuroendocriniene du duodénum, de 0,8 cm de grade taille, infiltrante la sous-muqueuse, réséquée en totalité. Moins de 2 mitoses / 10HPF, MIB-1 < 2 %, absence d'invasion vasculaire, réséquée en totalité.

Classification (7^{ème} édition 2009): pT2, G1, réséquée en totalité

Grade de Frascati (Rindi et al., 2007)

	Mitoses (/ 10 HPF)	fraction MIB (%)
G1	< 2	≤ 2
G2	2–20	3–20
G3	> 20	> 20

HPF = 2 mm², évaluer au moins 40 HPF dans la région la plus proliférative.

MIB-1: % de 2000 cellules tumorales dans la région avec le marquage le plus dense.

En cas de divergence entre MIB-1 et décompte mitotique, il est recommandé de baser le grading sur la fraction proliférative par immunohistochimie MIB-1

Exemple 2:

Résection de l'intestin grêle: carcinome* neuroendocrinien moyennement différencié, de 2,5 cm de grande taille, infiltrant la graisse mésentérique, atteignent la séreuse, avec métastase régionale dans 2 ganglions lymphatiques sur 10 ganglions échantillonnés. Tranche de section à distance. Taux mitotique légèrement élevé (3/10 HPF, MIB-1 5 %). Présence d'invasion lymphovasculaire.

Classification TNM (7^{ème} édition 2009): pT2, pN1 (2/10), L1, G2, réséqué en totalité

* Si la nature maligne de la tumeur est établi, on peut remplacer le terme «tumeur» par le terme «carcinome»

Littérature

Rindi, G., Klöppel, G., Alhman, H., Caplin, M., Couvelard, A., de Herder, W. W., Eriksson, B., Falchetti, A., Falconi, M., Komminoth, P., Korner, M., Lopes, J. M., McNicol, A. M., Nilsson, O., Perren, A., Scarpa, A., Scoazec, J. Y., Wiedenmann, B. and all other Frascati Consensus Conference participants: TNM staging of foregut (neuro)endocrine tumors: a consensus proposal including a grading system. *Virchows Arch* 2006;449:395–401.

Rindi, G., Klöppel, G., Couvelard, A., Komminoth, P., Korner, M., Lopes, J. M., McNicol, A. M., Nilsson, O., Perren, A., Scarpa, A., Scoazec, J. Y., Wiedenmann, B.: TNM staging of midgut and hindgut (neuro) endocrine tumors: a consensus proposal including a grading system. *Virchows Arch* 2007;451:757–762.

Pancréas endocrinien

Renseignements cliniques

- Raison pour l'opération (dysfonction hormonale, diagnostic antécédent)

Macroscopie

- Type du prélèvement (Whipple, queue du pancréas, pancréatectomie)
- Orientation de la pièce par le chirurgien (fils, clips, etc.)
- Poids (natif, fixé)
- Surface externe
- Aspect à la coupe: forme, couleur, capsule, kystes (contenu et relation avec les voies pancréatiques)
- Relation de la tumeur par rapport à la TS antérieure et postérieure rétropéritonéale, par rapport aux grands vaisseaux
- Infiltration de la graisse péripancréatique

Prise en charge

- Au moins 3 capsules de la périphérie tumorale
- Tranches de section
- 1–2 échantillons représentatifs de la tête du pancréas, de la queue, si présent

Rédaction du rapport

- Localisation anatomique
- Taille de la tumeur
- Extension de la tumeur
- Présence d'invasion lymphovasculaire
- Distance vers les tranches de section (TS positif = tumeurs en contact de la TS encrée)
- Nombre de ganglions métastatiques/nombre de ganglions échantillonnés
- Documentation immunohistochimique de la nature (neuro-) endocrinienne de la tumeur (chromogranine, synaptophysine)
- Classification OMS
- Classification TNM (selon proposition ENETS)

Immunohistochimie

- Obligatoire: marqueurs endocriniens, MIB
- Facultatifs: détection d'hormones, de facteurs de transcription, de récepteurs de somatostatine

Stades TNM:

Attention: En ce moment, deux systèmes TNM sont utilisés. Un système TNM pour les tumeurs endocrines du pancréas est inclus dans le TNM de l'UICC, 7^{ème} édition, mais il y a des différences comparé avec le système TNM de l'ENETS (European Neuroendocrine Tumor Society). Les recommandations cliniques en Europe sont basées au système ENETS.

ENETS System: T-primary tumor

- TX Primary tumor cannot be assessed
 T0 No evidence of primary tumor
 T1 Tumor limited to the pancreas, <2 cm
 T2 Tumor limited to the pancreas size 2 to 4 cm
 T3 Tumor limited to the pancreas, size >4 cm and/or invasion of duodenum or bile duct
 T4 Infiltration of large vessels (truncus coeliacus oder mesenterica superior), stomach, spleen, colon adrenal gland

ENETS Grade	Mitotic count (10HPF)*	Ki-67 index (%)**
G1	<2	≤2
G2	2–20	3–20
G3	>20	>20

* 10 HPF = 2mm², at least 40 fields (at 40× magnification) evaluated in areas of highest mitotic density;

** MIB-1 antibody; % of 2000 tumor cells in areas of highest nuclear labeling.

Exemples**Exemple 1:**

Pancréatectomie: tumeur neuroendocrinien du pancréas, bien différencié, 1,2 cm de grande taille, exprimante par immunohistochimie l'insuline (clinique: insulinome) et le récepteur 2 de la somatostatine (score 2+ selon les critères DAKO). Réséquée en totalité, à distance des tranches de section. MIB-1: 1%.

Classification TNM (7^{ème} édition 2009): pT3, pN1 (3/13), L1, V0, G2, réséqué en totalité.

Littérature

DeLellis, R., et al.: Pathology and genetics of tumours of endocrine organs. World Health Organization Classification of Tumours. 2004, Lyon: IARC Press.

de Herder, W.W., D. O'Toole, et al.: «ENETS Consensus Guidelines for the Management of Patients with Digestive Neuroendocrine Tumors Part 1 – Stomach, Duodenum and Pancreas.» *Neuroendocrinology*, 2006. 84(1).

Rindi, G., et al.: TNM staging of foregut (neuro)endocrine tumors: a consensus proposal including a grading system. *Virchows Arch*, 2006. 449(4):p.395–401.

Klöppel, G., Rindi, G., Perren, A., Komminoth, P., Klimstra, D.S.: The ENETS and AJCC/UICC TNM classifications of the neuroendocrine tumors of the gastrointestinal tract and the pancreas: a statement *Virchows Arch* 2010;456:595–597.

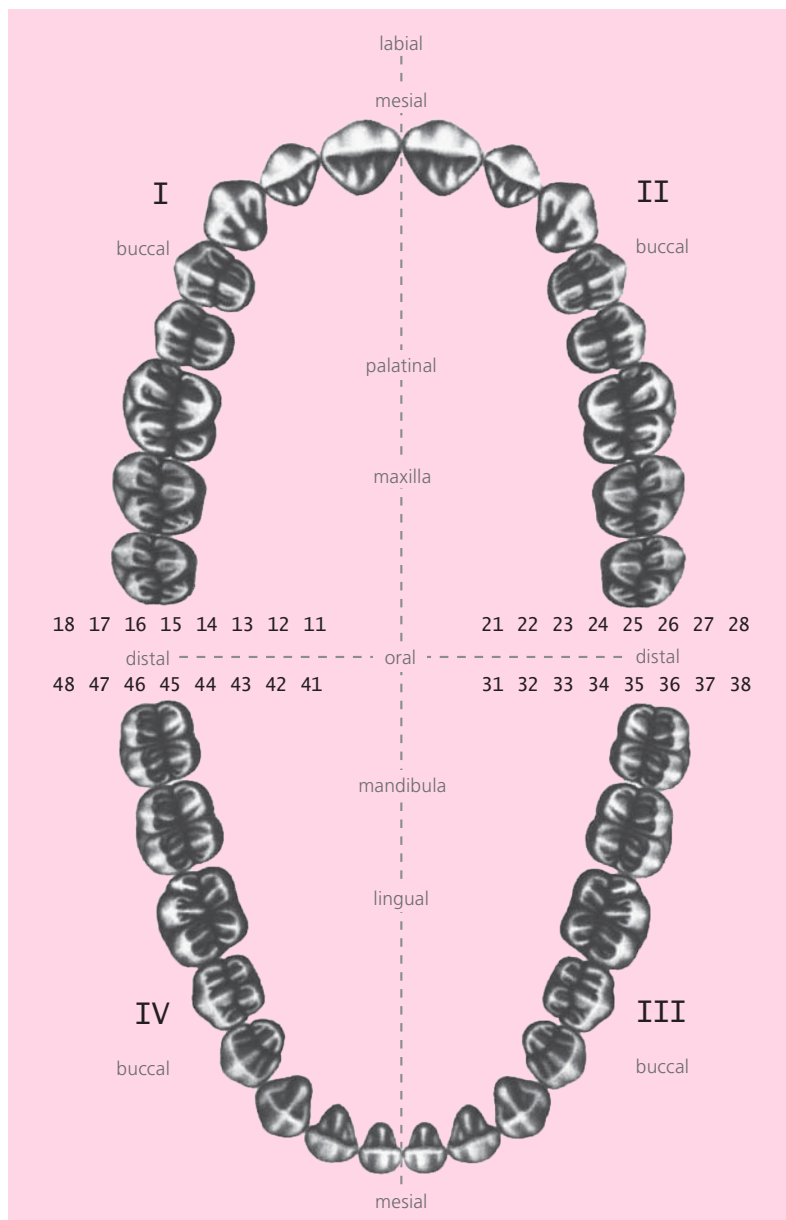
M. Tinguely, C. Gengler

ORL

Cavité orale

Anatomie

Anatomie descriptive de la cavité orale



Renseignements cliniques

- Localisation (droite/gauche)
- Type de résection (résection partielle de la langue, résection mandibulaire, etc.)
- Matériel reçu frais, **orienté (fixé sur sagex, avec videoprint)**
- Radiographie (analogue ou numérique)

Macroscopie

Checkliste

- Orienter la pièce (repères présents/absents)
- Décrire la pièce, mesurer, palper
- Encreur, sécher
- Fixer sur sagex
- Photo-documentation

Description de la tumeur avec relation avec les structures avoisinantes

- Taille en 3D
- Solitaire, multifocal, ulcéré, infiltrant l'os
- Distance des TS
- Ganglions lymphatiques

Décalcifier:

- Échantillonner des TS et sites d'invasion osseux après décalcification

Blocs tissulaires:

Un bloc par cm de diamètre tumoral, un bloc doit documenter l'extension maximale de la tumeur en profondeur:

- TS mucosales et des tissus mous
- Muqueuse non néoplasique représentative
- TS osseuse
- Site d'infiltration osseuse par la tumeur

Rédaction du rapport

- Type de résection (par ex. résection mandibulaire partielle, dissection du cou, etc.)
- Localisation de la tumeur (crête alvéolaire, base de langue, etc.)
- Type histologique selon OMS
- Grade histologique
- Extension de la tumeur (taille maximale, macroscopique, extension en profondeur, invasion périneurale, vasculaire, osseuse, multifocalité)
- Tranches de section (distance entre TS et tumeur invasive in situ, dysplasie)
- Dysplasie (péritumorale, multifocale, sévérité de dysplasie)
- Ganglions lymphatiques (taille du ganglion métastatique, nombre de ganglions métastatiques, niveau du ganglion métastatique, présence de dépassement capsulaire, présence de kératine résiduelle après radiothérapie, signe d'effet thérapeutique au niveau des ganglions lymphatiques)

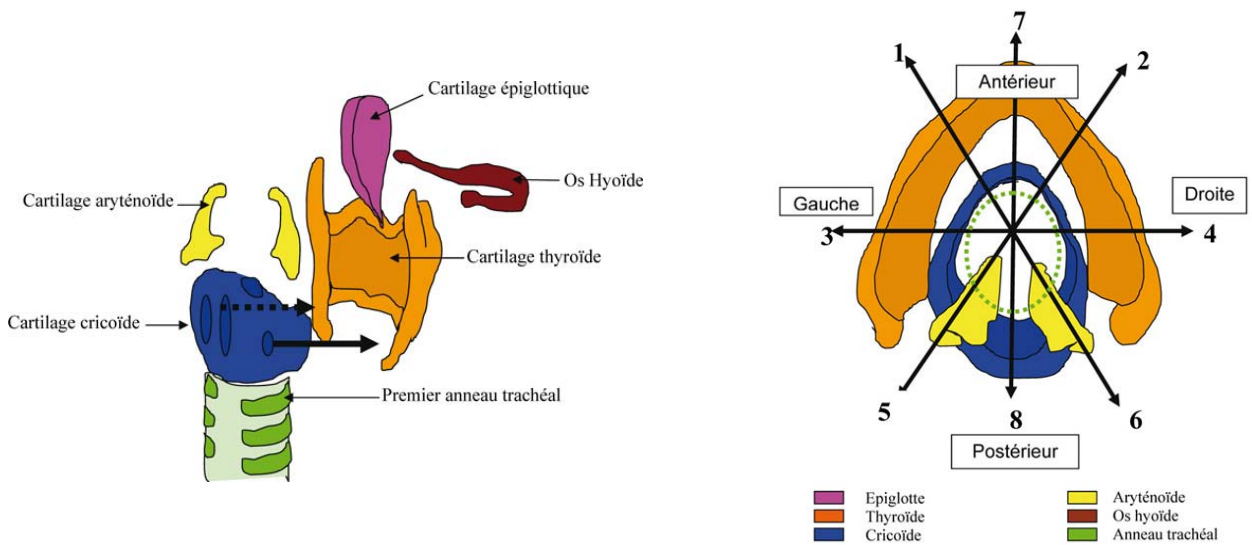
Larynx

Anatomie:

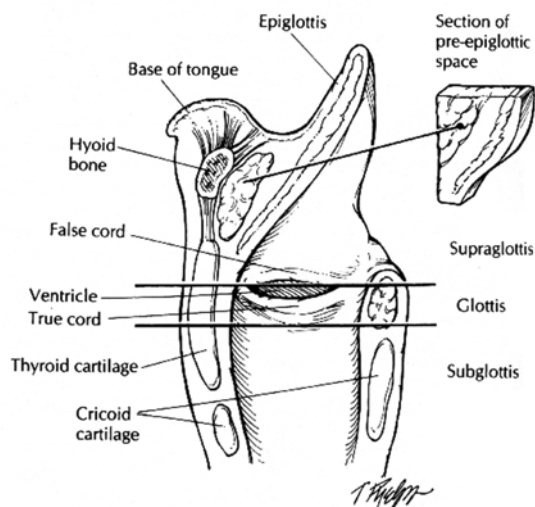
Le larynx est limité par:

- La cavité orale (antérieure)
- L'oropharynx (supérieure)
- La trachée (antérieure/inférieure)
- L'œsophage (postérieure/inférieure)

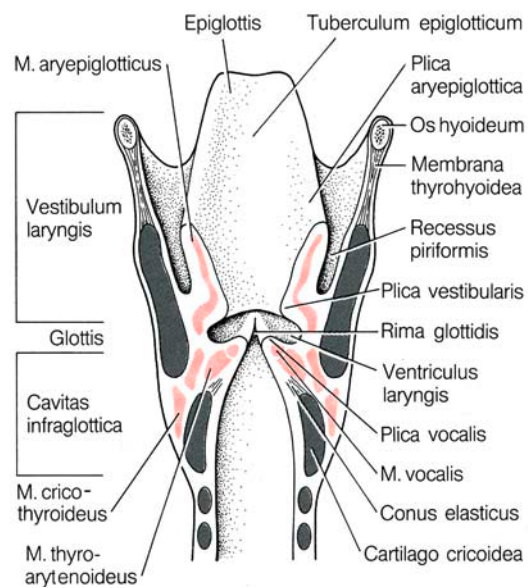
Le squelette du larynx consiste en des structures cartilagineuses suivantes:



Le larynx consiste en des régions internes suivantes:



- **Supraglottis** (*vestibulum laryngis*)
 - De l'aditus laryngis jusqu'aux fausses cordes (*plicae vestibulaires*), 4–5 cm
- **Glottis**
 - Des fausses cordes jusqu'aux cordes vocales (*rima vestibularis – rima glottidis*), 0,5–1 cm
 - Présence d'une poche latérale (poche de Morgagni, *ventriculus laryngis*)
- **Sous-glottis** (*cavita infraglottica*)
 - De la rima glottidis jusqu'à exitus laryngis



Renseignements cliniques:

- Localisation tumorale
- Type de résection

Macroscopie Checkliste:

- Type de résection: hémilaryngectomie, laryngectomie, laryngectomie totale avec/sans dissection du cou
- Orienter la pièce (l'épiglotte est antérieure, la partie la plus «haute» du larynx)
- Décrire la pièce de résection (fraîche, fixée, ouverte/intacte, fils, clips, etc.), mesurer, palper
- Encre les tranches de section
- Ouvrir la pièce de résection par la ligne médiane postérieure. Ouvrir en forçant le cartilage thyroïdien
- Photo-documentation
- Échantillonner les TS mucoale inférieure (trachée) et supérieure (base glottique), sinus piriforme et paroi hypopharyngée latérale, ainsi que le cricoïde postérieur et les TS des tissus mous inférieur et postérieur
- Fixation pendant 48h et décalcification (rapide)
- Décrire la tumeur:
 - Localisation anatomique, supra-glottique, glottique, infra-glottique
 - Taille en 3D
 - Type d'invasion (polyploïde, ulcérée, verruqueuse, multifocale)
 - Infiltration de l'os et du cartilage
 - Invasion du muscle
 - Distances vers les tranches de section proximales et distales
 - Distances vers les autres tranches de section
 - Présence de métastases dans la pièce de résection
 - description de lésions de la muqueuse non atteinte par la tumeur
- Échantillonner la tumeur en relation des trois régions anatomiques (régions supraglottique, glottique, et infra-glottique). Ceci inclut un bloc qui inclut les fausses cordes, la poche de Morgani, et les cordes vocales (orientations longitudinale et radiaire). Échantillonner d'autres régions seulement si nécessaire. Échantillonner la muqueuse non tumorale représentative et de régions suspectes. Photo-documentation de la localisation des blocs et documentation des TS les plus proches.

Blocs tissulaires:

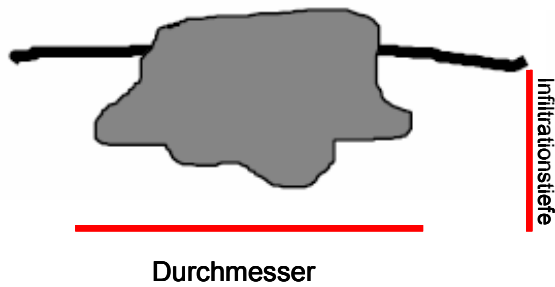
- Un bloc par cm de diamètre tumoral, un bloc doit documenter l'extension maximale de la tumeur en profondeur, TS mucoales et des tissus mous, muqueuse non-néoplasique représentative, TS osseuse, site d'infiltration osseuse par la tumeur, thyroïde (si présente), trachéostomie (si présente)

Rédaction du rapport

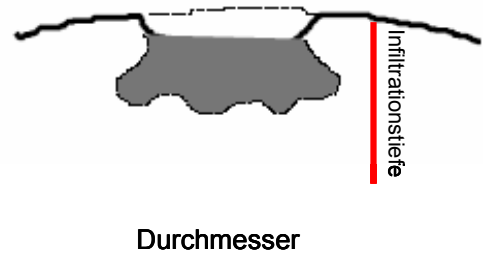
- **Type de résection** (par ex. laryngectomie totale, partielle, avec ou sans dissection du cou, etc.)
- **Localisation de la tumeur** (supra-glottique, glottique, infra-glottique)
- **Type histologique selon OMS**
- **Grade histologique**
- **Extension de la tumeur:** Taille maximale, macroscopique, extension en profondeur, invasion périneurale, vasculaire, osseuse, multifocalité, atteinte de la région pré-glottique, infiltration des tissus mous péri-laryngés ou du trachéostome)
- **Tranches de section** (distance entre TS et tumeur invasive, dysplasie sévère)
- **Dysplasie** (péritumorale, multifocale, sévérité de la dysplasie)
- **Ganglions lymphatiques:**
 - Taille du ganglion métastatique
 - Nombre de ganglions métastatiques
 - Niveau du ganglion métastatique
 - Présence de dépassement capsulaire
 - Présence de kératine résiduelle après radiothérapie
 - Signe d'effet thérapeutique au niveau des ganglions lymphatiques

Détermination de l'épaisseur d'invasion et le front d'invasion du carcinome épidermoïde de la sphère ORL

Déterminer l'épaisseur d'invasion (obligatoire)



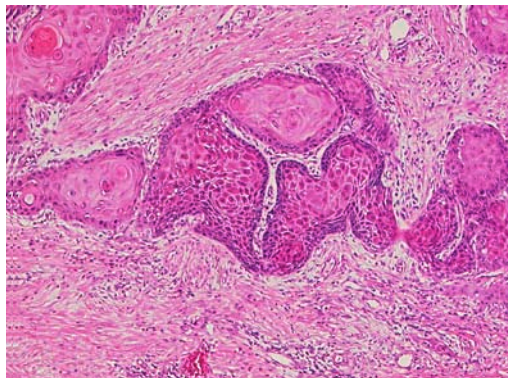
A Carcinome nodulaire



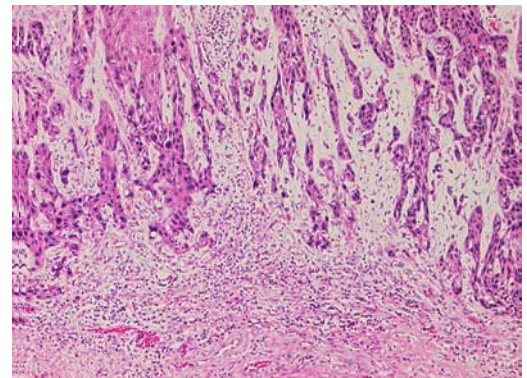
B Carcinome ulcéré

L'épaisseur d'invasion est déterminée en relation avec la muqueuse avoisinante. Le point de départ est la face profonde de l'épiderme du plus haut point de la muqueuse avoisinante intacte.

Front d'invasion (facultatif)



A Front d'invasion cohésif



B Front d'invasion dys-cohésif

Glande salivaire

Renseignements cliniques

- Localisation de la tumeur
- Type de résection

Macroscopie

Checkliste

- Orienter la pièce de résection (présence ou absence de fils/clips)
- Décrire la pièce, mesurer, peser, palper
- Encrer les tranches de section, sécher, inciser dans l'axe le plus grand
- Fixer en état incisé

- Décrire la tumeur en relation des structures avoisinantes
 - Capsule (présente, intacte, dépassée)
 - Taille en 3D
 - Caractéristiques (solitaire, multifocal, solide, kystique, cartilagineux, etc.)
 - Distance des tranches de section
 - Ganglions lymphatiques (intraparenchymateux, dissection du cou)

Échantillonnage:

- 1 bloc par cm de diamètre tumoral, en continuité avec le tissu normal avoisinant et les tranches de section,
- Colorations spéciales: BA, PAS-D (1 bloc tumoral au minimum)
- Échantillonner les tranches de section
- Échantillonner les ganglions lymphatiques

Rédaction du rapport

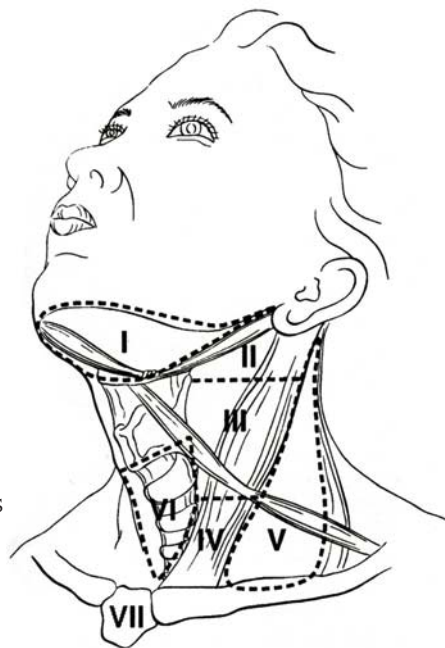
- Type de résection
- Taille tumorale et extension
- Distance des tranches de section
- Type histologique selon OMS
- Grade histologique selon OMS (carcinome muco-épidermoïde, partie solide du carcinome adénoïde-kystique)
- Invasion périneurale ou vasculaire
- Atteinte ganglionnaire

Types Dissections du cou

- 1 Radicale
- 2 Radicale modifiée
- 3 Sélective
 - Supra-omo-hyoïdien
 - Postéro-latérale
 - Latérale
 - Antérieure
- 4 Étendue

Groupes de ganglions

- I Ggls sous-mentales
- I Sous-mentonniers et sous-mandibulaires
- II Ggls cranio-jugulaires profonds
- III Ggls médio-jugulaires profonds
- IV Ggls caudo-jugulaires profonds
- V Ggls de la tringle postérieur (accessorius)
- VI Ggls du compartiment antérieur autour des organes viscéraux de la ligne médiane



Renseignements cliniques

- Type de dissection
- Si la différenciation des différents niveaux est considérée essentielle, ceux-ci doivent être fixés sur sagex et échantillonnés séparément

Rédaction du rapport

- Type de dissection (niveau)
- Métastases ganglionnaires
- Taille du/des ganglion/s métastatique/s
- Nombre de ganglions métastatiques
- Niveau du ganglion métastatique
- Présence de dépassement capsulaire
- Présence de kératine résiduelle après radiothérapie
- Signe d'effet thérapeutique au niveau des ganglions lymphatiques

Littérature

Westra W.H., Hruban, R.H., Phelps, T.: Surgical Pathology Dissection;
2nd edition, Springer, 2002.

<http://www.rcpath.org/resources/pdf/HeadNeckDatasetJun05.pdf>

www.adasp.org (Douglas R. Gnepp)

Camille Dupin, Céline Mérino, Colette Deminière: Pathologiste du Sud-Ouest, AIP, France.

Barnes, L. et al.: Pathology and Genetics of Head and Neck Tumours,
WHO, IARC Press, Lyon, 2005.